Sébastien LARRÉCHÉ - Georges MION - Bruno DEBIEN - Max GOYFFON

Conduite à tenir devant une envenimation ophidienne en France

Aucun élément ne permet de penser que la fréquence des morsures de serpents par espèces autochtones en France [1] se soit modifiée au cours de ces dernières années. En revanche la vogue croissante des Nouveaux Animaux de Compagnie (NAC) au sein desquels les serpents, venimeux ou non, figurent en bonne place, semble accroître le nombre de morsures venimeuses par serpents exotiques, qui viennent s'ajouter au bilan annuel des envenimations ophidiennes. Or ce deuxième type d'envenimation répond à des caractéristiques importantes pour une prise en charge médicale correcte.

Sébastien LARRÉCHÉ

Mots clés

Résumés

Face à une envenimation ophidienne le médecin urgentiste doit être en mesure de répondre à deux questions au moins : *« le tableau est-il une indication d'immunothérapie passive ? »* et, dans l'affirmative, *« quel est le produit adéquat ? »*. La clinique permet de déterminer la gravité de l'envenimation, base de l'indication d'antivenin et de suspecter le type de serpent incriminé, en caractérisant un syndrome vipérin ou cobraïque, parfois intriqués.

QUELQUES NOTIONS DE ZOOLOGIE : LA CLASSE DES REPTILES

Les serpents appartiennent à la classe des reptiles. Ils constituent au sein de l'ordre des Squamata le sous-ordre des Serpentes, qui regroupe quelque 2500 espèces dont 500 sont venimeuses [2,3]. On estime qu'une trentaine d'espèces présente un risque réel pour l'homme. Les plus importantes d'un point de vue médical sont Echis carinatus, Daboia russelii Bothrops atrox et Bitis arietans, chez les Vipéridés, Naja sp., Bungarus sp. chez les Élapidés [4].

« ????????? »

Les Colubridés sont le plus souvent dépourvus de crochets *(serpents aglyphes)*. Cependant, des espèces aglyphes possèdent une glande salivaire toxique, la glande de Duvernoy et peuvent être à l'origine d'envenimations *(cas de Coluber viridiflavus, dans la région bordelaise [5])*. Les Colubridés comportent également des serpents venimeux pourvus de crochets postérieurs *(opisthoglyphes)*. Ils peuvent entraîner une envenimation si la zone mordue est suffisamment enfoncée dans la gueule du reptile.

Les Vipéridés possèdent un appareil venimeux perfectionné *(solénoglyphes)* : une ou plusieurs paires de crochets repliés au repos et redressés lors de la morsure, permettant une attaque extrêmement rapide *(quelques centièmes de seconde)*. Ils regroupent les Vipérinés *(ou vipères)* et les Crotalinés *(ou crotales)* ces derniers caractérisés par la présence de fossettes loréales thermosensibles *(Fig. 1)*.

Les Elapidés possèdent des crochets venimeux fixes situés à l'avant du maxillaire *(serpents protéroglyphes)*. Leur attaque est un peu plus prolongée ce qui leur permet d'injecter un maximum de venin. On compte parmi eux les cobras *(Fig. 2)*, le mamba noir, les serpents-corail, les bongares *(Fig 3.)*, les serpents-tigres d'Australie ainsi que les serpents marins.

Enfin, les Atractaspididés également solénoglyphes, tout à fait particuliers, sont capables de sortir un crochet latéralement à gueule fermée et de piquer ainsi une proie dans leur terrier, simplement en se retournant, sans avoir à mordre à proprement parler [6].

Figure 1 - Crotalus durissus terrificus : un venin à la fois hématotoxique et neurotoxique. - Photo S Larréché.

IMPACT DE LA TERRARIOPHILIE SUR L'ÉPIDÉMIOLOGIE DES ENVENIMATIONS EN FRANCE

On compte en France cinq espèces de serpents venimeux : quatre espèces de vipères, *Vipera aspis, V. berus, V. seoanei (rare), V. ursinii*, de petite taille, et une couleuvre opisthoglyphe, la couleuvre de Montpellier, *Malpolon monspessulanus* [7]. Seules les deux premières espèces présentent un intérêt médical [8].

Figure 2 : Cobra (Naja kaouthia). Photo G Mion.

Figure 3 : Bongare (Bungarus fasciatus). Photo G Mion.

En revanche, le développement de la terrariophilie a amené en France de nombreuses espèces venimeuses, responsables de tableaux cliniques variés à dénouement potentiellement fatal. Les espèces concernées sont des Colubridés *(Ahaetulla, Rhabdophis, Dispholidus, Oxybelis, Boiga)*, des Vipéridés *(Bitis, Cerastes, Echis, Crotalus, Sistrurus, Trimeresurus, Agkistrodon)* et des Elapidés *(Naja, Dendroaspis, Bungarus)*.
Le centre antipoison de Marseille, référent en la matière, rapporte une nette augmentation du nombre de morsures de serpents exotiques venimeux en France au cours des dernières années, passé de 20 cas entre 1979 et 1992 à 17 sur quatre ans [9].
En épidémiologie, les morsures de serpents exotiques sont dites ***« morsures hasardeuses »***, impliquant que le sujet s'expose sciemment au risque, en opposition aux ***« morsures accidentelles »*** dues aux serpents autochtones. Le patient type est un adulte jeune de sexe masculin, appartenant à une profession du secteur tertiaire et vivant dans les grandes villes. Le professionnalisme ne réduit pas significativement le risque [10].
Les éleveurs spécialisés et les reptilariums en France ont obligation légale de stocker les antivenins spécifiques. Cependant les éleveurs ont de grandes difficultés à obtenir ces médicaments souvent fabriqués à l'étranger et n'ayant pas d'AMM dans les pays européens [11]. D'autre part, le médecin appelé en consultation hésitera à utiliser un sérum antivenimeux dont il ignore les conditions de conservation. Les tentatives répétées faites pour obtenir qu'un stock de sérums antivenimeux soit géré par un organisme officiel agréé sont restées jusqu'à présent infructueuses. On peut considérer que sur ce point particulier la réglementation actuelle est de facto inapplicable, ce qui n'est pas sans poser de problème à tout éleveur de serpent venimeux, y compris les laboratoires de recherche.
Les morsures hasardeuses des éleveurs de serpents venimeux sont généralement graves. En effet, l'éleveur agissant en confiance avec l'animal est mordu sévèrement, et d'autre part l'animal, bien soigné, a généralement des glandes à venin pleines. En revanche, la diagnose de l'espèce est assurée *(identification par le propriétaire)*.

« ????????? »

Enfin certains détenteurs de ***« venimeux »*** procèdent à des croisements entre individus d'espèces différentes, en dépit de l'opposition générale des scientifiques ou des éleveurs eux-mêmes. Le centre antipoison de Marseille en 1999 a rapporté un cas de projection oculaire de venin par un Cobra cracheur hybride issu d'un croisement entre Naja haje et Naja nivea [12]. Ces procédés contestables génèrent des spécimens dotés d'un venin dont les effets cliniques ne sont pas précisément connus des toxicologues.

CLINIQUE ET BIOLOGIE D'UNE ENVENIMATION OPHIDIENNE

Les tableaux engendrés par une morsure avec injection de venin sont très variés. On peut néanmoins définir quatre grands cadres syndromiques.

LE SYNDROME VIPÉRIN :

Il associe un syndrome local et un syndrome hémorragique [13]. Contrairement à ce que son nom indique, ce syndrome n'est pas l'apanage des Vipéridés mais peut également se rencontrer avec certains Elapidés australiens et quelques Colubridés opisthoglyphes [14].
Le syndrome local *(Fig. 4)* associe dans des proportions parfois dramatiques, douleur, œdème, nécrose humide. Les germes buccaux du reptile *(entérobactéries, entérocoques et bactéroïdes [15])* peuvent être à l'origine d'une surinfection voire d'une gangrène gazeuse qui peut nécessiter une amputation de sauvetage.

Figure 4 : Morsure de vipéridé (Cambodge). Photo Marianne Fleury.

Le syndrome hémorragique est dû à divers mécanismes qui vont de l'hypofibrinogénémie ou l'afibrinogénémie pures à la coagulopathie de consommation. Quoi qu'il en soit, l'incoagulabilité sanguine peut durer 8 à 10 jours avec certaines espèces *(Echis spp.)*. Des hémorragies de tous types peuvent conduire au décès dans un tableau de choc hémorragique ou d'hémorragie viscérale *(cérébro-méningée, digestive, hémoptysie, etc.)* [13].
Les désordres observés sont liés à la présence de nombreuses enzymes dans les venins de Vipéridés. On peut les classer en trois catégories en fonction de leur action. Les hémorragines sont des zinc-métalloprotéases qui attaquent les membranes basales des capillaires *(ex : la bothropasine de Bothrops jararaca)*. D'autres enzymes vont per-

turber l'adhésion cellulaire et l'agrégation des plaquettes : les désintégrines *(ex : l'échistatine d'Echis carinatus)*, les protéines riches en cystéine, les MDC *(ex : la jararhagine de Bothrops jararaca)* et les protéines lectine-like ou C-lectines *(ex : l'EMS16 d'Echis multisquamatus)*.
Enfin, on trouve de multiples protéases qui agissent sur la coagulation : essentiellement les enzymes dites thrombine-like, qui clivent le fibrinogène de façon non physiologique, mais également des activateurs de la prothrombine ou du facteur X, des facteurs anticoagulants et des enzymes fibrinolytiques [14,16]. La structure moléculaire de ces protéases est différente de celle de la thrombine, ce qui explique l'inefficacité et le danger de l'héparine ou de l'hirudine dans ces envenimations [14].

LE SYNDROME COBRAÏQUE :
Il est caractérisé par l'évolution d'une paralysie flasque pouvant aboutir à une paralysie respiratoire par atteinte de la jonction neuromusculaire. Les paresthésies et les fasciculations, puis l'atteinte des paires crâniennes sont les premières manifestations. Le ptôsis est classique mais on peut également constater une diplopie, une ophtalmoplégie, une dysphonie, une disparition de la mimique ou des troubles sensoriels. Ce tableau évolue ensuite vers une paralysie ascendante avec aréflexie complète et un trismus.
Les morsures de cobra provoquent un œdème, parfois une nécrose limitée. Les morsures de Dendroaspis *(mamba)* peuvent engendrer un syndrome muscarinique précédant d'une demi-heure le syndrome cobraïque : hypersécrétion généralisée *(larmoiement, sialorrhée et diarrhée)*, troubles de l'accommodation, bronchoconstriction, vomissements et fasciculations [13].
Le syndrome cobraïque concerne tous les Elapidés mais aussi Crotalus durissus terrificus [Fig 1], certains Atractaspididés et Malpolon monspessulanus *(la couleuvre de Montpellier)*.
Les toxines sont majoritaires dans les venins d'Elapidés ; elles se fixent sur des récepteurs membranaires spécifiques. Les neurotoxines post-synaptiques bloquent les récepteurs nicotiniques de la jonction neuro-musculaire, entraînant une paralysie flasque de type curarisation : alpha-neurotoxines à chaînes longue et courte, neurotoxines comme Oh9-1 et CM36 dont l'action paralysante est calcium-dépendante chez les cobras, alpha-bungarotoxine chez les bongares. Les neurotoxines pré-synaptiques empêchent la libération d'acétylcholine. Le venin de Dendroaspis contient des dendrotoxines qui facilitent au contraire la libération d'acétylcholine au niveau des boutons présynaptiques et des fasciculines qui sont anticholinestérasiques ; ces toxines provoquent, comme la succinylcholine, un bloc par dépolarisation [17].
L'atteinte de la fonction cardio-circulatoire est moins spécifique mais toujours grave. Elle peut être provoquée par des mécanismes multiples : stimulation vagale, vasoplégie de nature anaphylactoïde ou anaphylactique, hypovolémie par hémorragie, fuite capillaire massive, diarrhée ou vomissements. Elle peut être le fait de toxines *(inhibiteur de l'enzyme de conversion de Crotalus, cardiotoxine de Naja nigricollis, sarafotoxines des Atractaspididés qui entraînent des troubles de conduction et de véritables ischémies myocardiques [13])*.
Enfin, d'autres fonctions peuvent être atteintes :
• *Hemachatus haemachatus* et certains *Naja* sont des cobras cracheurs capables de projeter leur venin jusqu'à trois mètres de distance en visant les yeux de leur adversaire. Lorsqu'elles arrivent à destination, ces projections sont alors responsables de douleurs oculaires intenses, de blépharospasme, de mydriase et d'œdème palpébral, voire de kératite grave ou de cécité en l'absence de traitement.
• Les venins serpents marins peuvent causer une rhabdomyolyse par les phospholipases A2 myotoxiques spécifiques de leur venin.
• Des symptômes respiratoires non spécifiques ont été décrits : bronchoconstriction, œdème glottique, dyspnée asthmatiforme, œdème aigu du poumon.
• Un tableau pseudo-chirurgical avec diarrhée et vomissements peut venir aggraver des troubles hémodynamiques. Des signes généraux tels qu'une hyperleucocytose *(12 000 blancs/mm³)*, une éosinophilie et une adéno-splénomégalie peuvent survenir ; en revanche tout syndrome fébrile au-delà du 3ème jour doit faire suspecter une surinfection ou un accès palustre *(selon le contexte)*.
• Enfin, une insuffisance rénale, généralement plurifactorielle, peut survenir, se traduisant par des douleurs lombaires, une protéinurie, un syndrome néphrotique, une anurie. Les causes sont multiples : rhabdomyolyse ou hémolyse, état de choc, voire toxicité directe du venin sur la membrane basale du glomérule [13].

ÉVALUATION DE LA GRAVITÉ DE L'ENVENIMATION

Morsure de serpent ne signifie pas forcément envenimation : 50% sont des morsures dites sèches [18]. On peut exclure une envenimation si on ne constate aucun signe clinique ou biologique dans les 6 à 12 premières heures après la morsure. Le pronostic de l'envenimation est influencé par les caractéristiques du patient *(âge, poids, antécédents, grossesse)* et de la morsure *(quantité de venin inoculée, localisation de la morsure, âge et état nutritionnel du serpent)*.

Bibliographie

1. - Sorkine M ; Actualités sur les envenimations par les vipères européennes. P 73-80 in : Mion G & Goyffon M éd. Les envenimations graves. Paris : Arnette ; 2000.
2. - Chippaux JP, Goyffon M. Epidémiologie des envenimements dans le monde. P 1-7 in : Mion G & Goyffon M éd. Les envenimations graves. Paris : Arnette
3. - Chippaux JP. Les serpents d'Afrique occidentale et centrale Paris, 1 vol., IRD, 1999, 278 p.
4. - David P, Ineich I. Les serpents venimeux du monde : systématique et répartition. Dumerilia 1999, 3, 1-500
5. - Bédry R, Hilbert G, Goyffon M, Laffort P, Parrens E. Is the saliva of European whip snake (Coluber viridiflavus) neurotoxic ? Toxicon 1998 ; 36, : 1729-30.
6. - Goyffon M, Chippaux JP. Animaux venimeux terrestres ; Ed techniques ; Encycl. Med. Chir. (Paris), Intoxications, Pathologie du travail, 16078 A10, 4-1990, 14p.
7. - Choumet V., Goyffon M. Les morsures de vipères. Conc. Méd. 2003, 125, 1383-8
8. - De Haro L. Les envenimations par les serpents de France et leur traitement. Presse Med 2003 ; 32 : 1131-7.
9. - Vieillefosse AS. Morsures de serpents venimeux exotiques en France de 1997 à 2000 ; Thèse Med. Amiens : 2001 : 51.
10. - Chippaux JP, Goyffon M. Les morsures par serpent non autochtone en France ; Presse Med 1989 ; 18, 860-3.
11. - Lonati D, Butera R, Cima M, Cozzio S, Locatelli C, Manzo L. Serpents exotiques en Europe, un cas de morsure par Mocassin du Mexique (Agkistrodon bilineatus). Presse Med 2004 ; 33 : 1582-4.
12. - De Haro L, Arditti J, David JM, Valli M. Envenimations par des nouveaux animaux de compagnie : expérience du centre antipoison de Marseille durant l'année 1999 ; Urg. Prat. 2000 ; 43 : 31-33.

Tableau 1

Score de gravité des envenimations [d'après Walter [19]]

Grade	Signes locaux	Symptômes systémiques	Coagulopathie
I	Piqûre, abrasion, Douleur modérée, pas d'œdème.	néant	Non
II	Douleur sévère, Erythème, Œdème local.	néant	Non
III	Douleur sévère, Œdème régional, adénopathies satellites, pétéchies, phlyctènes, ecchymoses.	Paresthésies à distance, Vomissements, diarrhée, hypotension, lipothymies sueurs, frisson	Oui
IV	Outre les signes du stade III : Œdème extensif (étendu à l'ensemble du membre)	Etat de choc, convulsions, coma, hémorragies externes, détresse respiratoire	Oui

Les signes de gravité d'une envenimation sont un œdème rapidement progressif, des manifestations systémiques, digestives et cardio-vasculaires [1,13]. Le tableau 1 *(page précédente)* propose un score pour évaluer la gravité et décider de l'indication d'une immunothérapie [19].

PRISE EN CHARGE D'UNE ENVENIMATION OPHIDIENNE

PREMIERS SOINS : « PRIMUM NON NOCERE »

Les premiers soins consistent surtout à ne pas faire un certain nombre de gestes dangereux : il ne faut ni inciser, ni sucer, ni cautériser la plaie, ni mettre en place un garrot ; utiliser une pompe destinée à aspirer du venin *(Aspivenin)* est inefficace et faussement rassurant. On doit en revanche rassurer et calmer la victime, désinfecter la morsure à l'aide d'un antiseptique. On conseille la pose d'une vessie de glace et d'une bande de crêpe comprimant le réseau lymphatique de la région mordue et respectant les pouls distaux [20]. Enfin, on immobilise et on surélève le membre mordu pour limiter l'œdème.

« ????????? »

La prise en charge par une équipe médicale pré-hospitalière consistera essentiellement en la mise en place d'une perfusion pour un remplissage vasculaire, un traitement antalgique *(paracétamol, morphine)* et sédatif *(benzodiazépine)* de qualité et l'évacuation vers une structure hospitalière. Les bagues, alliances et bracelets doivent être enlevées préventivement ou coupées.

Un remplissage vasculaire voire l'utilisation d'un sympathomimétique sont indiqués devant un collapsus, une injection d'atropine en cas de malaise vagal. L'adrénaline est le traitement de tout choc anaphylactique [1,15]. La fonction respiratoire et la perméabilité des voies aériennes sont une priorité en cas syndrome cobraïque ou de morsure de la face ou du cou. En cas de projection oculaire de venin, on irriguera la cornée le plus rapidement possible avec de l'eau ou mieux, du sérum physiologique [20].

ÉVALUATION INITIALE EN MILIEU HOSPITALIER :

En France, une envenimation doit faire l'objet d'une hospitalisation de 24 heures, en raison du risque potentiel d'aggravation. Les patients dont l'envenimation est classée dans les grades 3 ou 4 seront transférés en service de réanimation pour l'administration de l'immunothérapie antivenimeuse.

Le bilan paraclinique initial comprend au minimum : un ECG, une NFS, un ionogramme sanguin, un bilan d'hémostase *(TP, TCA, fibrinogène, NFS)* et un dosage de l'urée et de la créatinine plasmatiques, des transaminases et des CPK, éventuellement complétés par un dosage de la réserve alcaline, de la myoglobinémie et de la myoglobinurie. Un bilan pré transfusionnel est indispensable en cas de syndrome vipérin *(groupe, Rhésus, recherche d'agglutinines irrégulières)* [20,21].

L'IMMUNOTHÉRAPIE PASSIVE ANTIVENIMEUSE : SEUL TRAITEMENT CURATIF EFFICACE :

La thérapeutique centrale d'une envenimation ophidienne grave est l'immunothérapie passive antivenimeuse. Une utilisation antérieure d'antivenin ou un terrain allergique connu ne constituent pas une contre-indication. Actuellement les produits proposés sont des fractions d'immunoglobulines spécifiques F*(ab'2)* purifiées qui diminuent fortement le risque d'anaphylaxie ou de maladie sérique. Seule la voie intraveineuse est efficace [15,20,21].

La quantité d'antivenin nécessaire n'est pas relative au poids ou à l'âge du patient mais à la quantité de venin inoculée, en pratique à la sévérité de l'envenimation. La quantification du venin circulant par tests ELISA n'est pas entrée dans la pratique courante. Le praticien pourra se reporter aux posologies recommandées par le fabricant et au protocole proposé en annexe 2. La forme lyophilisée, rarement disponible, assure une meilleure conservation. On parle d'immunothérapie monovalente *(spécifique d'une espèce)* ou polyvalente *(efficace sur différentes espèces)*. L'immunothérapie sera utilisée dès que possible mais peut rester efficace plusieurs jours après la morsure de Vipéridés, tout spécialement vis-à-vis des perturbations graves de la coagulation sanguine [21]. Au contraire, une administration tardive *(plus de quatre heures)* de l'immunsérum n'est pas toujours efficace en cas de syndrome cobraïque, lorsque les neurotoxines se sont fixées irréversiblement sur la jonction neuromusculaire. D'une façon plus globale, on peut dire qu'un long délai écoulé entre la morsure venimeuse et la prise en charge médicale ne constitue pas un motif de renoncement à la sérothérapie.

Les anomalies s'amendent en quelques heures *(Fig. 5)*, cliniquement plus rapidement qu'au niveau des perturbations biologiques [22]. La surveillance clinique et biologique est un élément fondamental du traitement. L'immunothérapie sera poursuivie tant qu'il persiste un syndrome hémorragique clinique *(saignement au siège de la morsure ou à distance)* ou une altération de l'hémostase *(fibrinogénémie < 1 g/L, TP < 50%, TCA > 1,5 fois le témoin)* [21].

Figure 5 : Evolution du fibrinogène de 24 patients mordus par Echis pyramidum en Afrique de l'Est. Les troubles de l'hémostase persistent dix jours dans le groupe qui n'a pas reçu de sérum, mais cessent en quelques heures dans le groupe qui a reçu du sérum Bitis-Echis-Naja [d'après 22].

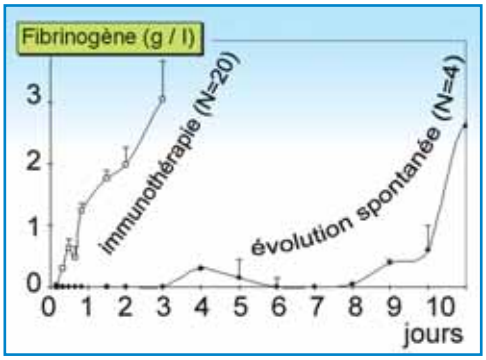

Bibliographie (suite)

13. - Mion G, Olive F, Giraud D, Lambert E, Descraques C, Garrabé E et Goyffon M. Surveillance clinique et biologique des patients envenimés. Bull Soc Pathol Exot 2002 ; 95 : 3 ,139-43.
14. - Mion G, Olive F, Hernandez E, Martin YN, Vieillefosse AS, Goyffon M. Action des venins sur la coagulation sanguine : diagnostic des syndromes hémorragiques. Bull Soc Pathol Exot 2002 : 95 : 132-8.
15. - Quinot JF, Petit D, Cantais E, Palmier B. Morsures de crotalidés . P 43-52 in : Mion G & Goyffon M éd. Les envenimations graves. Paris : Arnette ; 2000.
16. - Braud S, Wisner A, Bon C. Venins et hémostase ; Annales de l'Institut Pasteur / actualités 1999 ; 10 : 195-206.
17. - Pollet L, Ponchel C, Carpentier JP. Envenimation cobraïque. P 53-64 in : Mion G & Goyffon M éd. Les envenimations graves. Paris : Arnette ; 2000.
18. - Aubert M, De Haro L, Jouglard J. Les envenimations par les serpents exotiques. Med Trop 1996 ; 56 : 384-92.
19. - Walter FG. Clinical management of poisoning and drug overdose. WB Saunders 1998 ; 333: 52.
20. - Warrell DA. Treatment of bites by adders and exotic venomous snakes. BMJ 2005 ; 331 : 1244-1247.
21. - Mion G, Rüttimann M, Olive F, Saïssy JM. Traitement des envenimations vipérines graves. P 23-34 in : Mion G & Goyffon M éd. Les envenimations graves. Paris : Arnette ; 2000.
22. - Mion G, Rüttimann M, Saissy JM, Olive F. Efficacy of antivenom therapy (Bitis-Echis-Naja) in the treatment of bites by the carpet viper (Echis carinatus). Intensive Care Medicine 1997 ; 23 (suppl 1) : S179.
23. - Thomas L., Tyburn B., Ketterle J., Rieux D., Garnier D., Smadja D. et al ; Troubles de la coagulation et thromboses induits par la morsure de serpent (Bothrops lanceolatus) chez l'Homme en Martinique ; Réan. Urg. 1994 ; 3 : 25-30.
24. - Merens A, Petitjeans F, Gidenne S, Debien B, De Rudnicki S, Fontan E et al. ; Hypofibrinogénémie sévère après morsure de crotale en France. Ann Biol Clin 2005, 63 : 220-4.

TRAITEMENTS ADJUVANTS :
Une antibioprophylaxie intraveineuse active sur les germes commensaux de la gueule du serpent *(amoxicilline et acide clavulanique)* n'est pas systématique [20], mais peut être proposée si la plaie est anfractueuse ou souillée. La vérification du statut vaccinal antitétanique ne doit pas être oubliée. Les serpents ne sont pas vecteurs de la rage.
Dans le cas du syndrome vipérin, la douleur très intense est traitée par du paracétamol associé à la morphine administrée en PCA ou titrée. Le syndrome hémorragique pourrait être amélioré par les antifibrinolytiques *(acide tranexamique : Exacyl®)* ou les hémostastiques *(Dicynone®)* [2]. On évitera les injections intra-musculaires et les explorations artérielles. Les soins locaux associent une surélévation du membre, pour lutter contre l'œdème et l'excision-parage de la nécrose à distance de la phase aiguë [15].
Toutefois l'***« expectative armée »*** doit être la règle. Une aponévrotomie ne sera pratiquée qu'en cas de syndrome des loges documenté par une pression tissulaire supérieure à 40 mmHg, circonstance qui reste rare, et en tout cas une fois les troubles de l'hémostase corrigés par l'immunothérapie [20].
L'héparinothérapie est contre-indiquée [13,14,20,23]. Comme nous l'avons vu, les troubles de l'hémostase résultent d'atteintes endothéliales, de perturbations de l'hémostase primaire et d'une afibrinogénémie secondaire à l'action des pseudothrombines L'héparine est inefficace et dangereuse, y compris dans les rares CIVD vraies décrites dans les morsures de Bothrops lanceolatus en Martinique [23]. Les corticostéroïdes semblent inutiles [20]. En revanche, certains auteurs [10] recommandent l'utilisation d'antihistaminiques : prométhazine *(Phénergan®)* ou chlorphéniramine *(Polaramine®)* en association à l'immunothérapie. Les traitements substitutifs de l'hémostase *(PFC, fibrinogène)* sont parfaitement inefficaces [21].
Les anticholinestérasiques *(néostigmine)* peuvent améliorer certains syndromes cobraïques mais intubation trachéale et ventilation artificielle sont urgents s'il existe des troubles sévères de la déglutition *(risque de fausses routes)* ou des signes de détresse respiratoire [20]. A noter que les mêmes anticholinestérasiques ne sont pas indiqués dans les morsures de mambas.

SURVEILLANCE CLINIQUE ET BIOLOGIQUE

En cas de syndrome vipérin, la surveillance porte sur la progression des syndromes local et hémorragique, ainsi que sur les constantes vitales : pouls, pression artérielle, diurèse et état de conscience. La biologie comprend une NFS et un bilan d'hémostase toutes les 4 heures. Ce bilan permettra de surveiller l'efficacité de l'immunothérapie et de dépister une éventuelle anémie qui indique une transfusion érythrocytaire. On dosera régulièrement les CPK, l'urémie, la créatininémie, l'ionogramme plasmatique ; une bandelette urinaire permettra la recherche d'une protéinurie ou d'une hématurie. Dans le cas d'une morsure de Bothrops lanceolatus, l'ECG et un doppler artériel peuvent être intéressants *(thromboses artérielles particulières à cette envenimation)*.
En cas de syndrome cobraïque, la surveillance est centrée sur l'examen neurologique : paires crâniennes, force motrice, fonction respiratoire, recherche d'un syndrome muscarinique et d'un trismus. Un monitorage de la jonction neuro-musculaire peut être utile [13].

Prise en charge d'une envenimation ophidienne

A NE PAS FAIRE :
- incision, succion, cautérisation de la plaie
- garrot artériel
- pompe à venin
- Héparinothérapie
- injection intramusculaire, cathétérisme artériel

Premiers soins sur place :
- calmer et rassurer la victime
- désinfecter la morsure
- pose de glace dans un linge à proximité de la morsure
- en l'absence d'un œdème extensif, pose d'un bandage léger avec une bande de crêpe, respectant les pouls distaux
- marquer la limite de l'œdème à intervalles de temps réguliers
- immobilisation et surélévation du membre mordu

Prise en charge médicale pré-hospitalière :
- mise en place d'une VVP
- traitement antalgique (paracétamol, morphine) et sédatif (benzodiazépine)
- mesures de réanimation (intubation, remplissage, sympathomimétique)
- lavage de la cornée au sérum physiologique en cas de projection oculaire
- évacuation vers une structure hospitalière avertie et tenue informée

Evaluation initiale en milieu hospitalier :
- surveillance hospitalière pendant 24 heures au minimum, voire transfert en réanimation pour les grades 3 et 4
- Bilan de base :
  - ECG
  - TP, TCA, Fibrinogène, NFS, numération des plaquettes
  - Groupe, RAI
  - ionogramme sanguin, urée, créatinine, transaminases et CPK
- Bilan facultatif :
  - dosage des facteurs de la coagulation, PDF
  - myoglobinémie et myoglobinurie

Immunothérapie antivenimeuse : indiquée pour les grades 3 et 4
Voir annexe 2

Traitements adjuvants :
- en cas de syndrome vipérin :
- traitement antalgique : paracétamol ou morphine
- antifibrinolytiques (acide tranexamique) ou hémostatiques
- aponévrotomie seulement en cas de syndrome des loges prouvé et de contrôle de l'hémostase
- excision-parage de la nécrose à distance de la phase aiguë
- en cas de syndrome cobraïque :
- anticholinestérasiques (néostigmine titrée avec prudence)
- antihistaminiques (prométhazine, chlorphéniramine)
- intubation trachéale, ventilation artificielle en cas de troubles de la déglutition ou de détresse respiratoire
- non spécifiques :
- prise en charge d'une atteinte cardio-circulatoire
- antibioprophylaxie : amoxicilline et acide clavulanique selon l'aspect de la morsure
- vérification du statut vaccinal antitétanique

Surveillance clinique et biologique

Annexe 1 :

Protocole d'immunothérapie passive antivenimeuse (inspiré de Chippaux [6])

Confirmer l'envenimation par un bilan initial :

- examen clinique : recherche d'un syndrome vipérin ou cobraïque, d'une atteinte circulatoire
- biologie : bilan d'hémostase

Si le bilan initial est sans anomalie, patient mis en surveillance pendant 24 h :

- si au décours il n'y a pas d'anomalie, le patient peut quitter l'hôpital.

Si l'envenimation est de grade 3 ou 4

- 2 ampoules d'antivenin dans une perfusion de 250 mL de sérum glucosé ou salé isotonique en 30 minutes
- posologies identiques chez l'enfant mais en limitant la quantité de liquide à son poids
- prévoir le traitement d'un éventuel choc anaphylactique (adrénaline)
- indications d'une injection veineuse directe d'antivenin :
  - évolution rapide de l'envenimation
  - état de choc et/ou troubles de la conscience
  - traitement entrepris avec retard en cas de morsure d'élapidé

Poursuite de l'immunothérapie antivenimeuse

- syndrome hémorragique : jusqu'à normalisation des paramètres d'hémostase ou arrêt du saignement
- syndrome inflammatoire local intense ou de nécrose (Bitis) : pendant 3 jours
- évaluation à la 1ère heure : en l'absence d'amélioration, administration d'une ampoule supplémentaire
- pendant les 24 premières heures, évaluation clinique et biologique toutes les 4 heures : en l'absence d'amélioration, 1 à 2 ampoules supplémentaires
- puis les jours suivants, évaluation clinique et biologique toutes les 8 à 12 heures : en l'absence d'amélioration, 1 à 2 ampoules supplémentaires

Annexe 2 :

CONCLUSION

RÉFLEXIONS SUR L'AMÉLIORATION DE LA PRISE EN CHARGE DES ENVENIMATIONS OPHIDIENNES EN FRANCE :

Il est fondamental de souligner le rôle unique de l'immunothérapie passive dans la prise en charge des envenimations ophidiennes graves. Le praticien ne doit pas renoncer à cette thérapeutique par crainte d'un hypothétique choc anaphylactique. En cas de syndrome hémorragique d'évolution péjorative, l'immunothérapie est le seul traitement capable de sauver le patient [20,21]. Il faut par ailleurs définitivement exclure l'héparinothérapie en première intention, qui n'est d'aucune utilité vis à vis des troubles de la coagulation rencontrés et ne présente que des dangers. Diffuser un protocole standardisé sur les indications et la mise en œuvre de l'immunothérapie dans les services d'urgences pourrait aider les praticiens qui n'ont jamais été confrontés à cette pathologie.

La multitude d'espèces détenues en France et surtout l'incessante variation des fabrications de sérums antivenimeux *(Fig. 6)*, qui d'ailleurs se réduisent d'année en année, rend peu réaliste la constitution d'une banque d'antivenins : il est en effet difficile de dresser une liste exhaustive des antivenins nécessaires, plus encore la liste des sérums antivenimeux disponibles sur le marché, et aucun recensement récent et sérieux des espèces dangereuses maintenues en France n'a été réalisé. Par ailleurs, le prix de revient d'une telle entreprise *(qui reste à chiffrer)* serait sans doute élevé compte tenu du coût des fragments d'immunoglobulines, des coûts liés aux indispensables contrôles de sécurité biologique et des délais de péremption du produit fini, pour un petit nombre, en France, d'accidents d'envenimation ophidienne.

En revanche, il existe des sites qui permettent de déterminer l'antivenin adéquat. On peut citer la base de données MAVIN du centre antipoison de Munich, consultable à partir du lien : http://www.toxinfo.org/antivenoms [11]. Ce site donne l'adresse d'établissements stockant tel ou tel antivenin. Néanmoins, des difficultés administratives persistent : la prescription de certains produits, nécessitant une autorisation temporaire d'utilisation, est difficile à obtenir pendant une nuit ou un week-end de garde.

Comme il est difficile d'obtenir dans des délais acceptables le produit adapté, certaines équipes ont misé avec des résultats parfois mitigés sur la paraspécificité des antivenins. Les réanimateurs de l'HIA Percy ont ainsi traité un patient mordu par Bothrops moojeni avec du Bothrofav® dirigé contre le venin de Bothrops lanceolatus. Les anomalies de l'hémostase ont été corrigées de façon transitoire seulement et des saignements au niveau de la morsure et des points de ponction sont survenus. En revanche, cette équipe a traité avec succès un patient envenimé par Crotalus durissus unicolor avec un antivenin obtenu à partir de venins de Bothrops atrox, Crotalus durissus terrificus et Agkistrodon bilineatus. Le taux de fibrinogène s'est normalisé après la deuxième dose d'antivenin de façon définitive et il n'y a pas eu de saignement. L'utilisation des propriétés paraspécifiques des antivenins pourrait donc dans certains cas offrir une solution de rechange aux équipes qui n'arrivent pas à se procurer l'antivenin spécifique [24].

Figure 6 : « the milking of the snake » recueil du venin pour la fabrication des immunsérums à la « snake farm » de la croix rouge thaïe à Bangkok (photo G. Mion).

Cet article a été soumis au comité de lecture d'Urgence Pratique et validé.

Sébastien LARRÉCHÉ, Georges MION,
Hôpital d'Instruction des Armées Val de Grâce, Paris
Courriel : georges.mion@club-internet.fr

Bruno DEBIEN
Hôpital d'Instruction des Armées Percy, Clamart

Max GOYFFON
Laboratoire d'Etudes et de Recherches sur les Arthropodes Irradiés, Muséum National d'Histoire Naturelle. Paris