Critères de gravité des morsures de serpents : implications thérapeutiques

21

S. LARRÉCHÉ, M. CHANI, S. RAMSANG, G. MION

Chaque année, plus de cinq millions de morsures de serpent surviennent dans le monde, occasionnant près de 130 000 décès, soit un dixième des victimes du paludisme. Il s'agit donc là d'un véritable problème de santé publique, notamment en Afrique sub-saharienne et en Asie du Sud-Est, du reste largement sous-estimé.

Une envenimation ophidienne grave peut causer le décès du patient par défaillance hématologique, neurologique, respiratoire, rénale ou hémodynamique. Les morsures de serpents sont également responsables de séquelles chez plus d'un tiers des patients : déformations et amputations de membres (3 % des morsures en Afrique sub-saharienne), insuffisance rénale ou hypophysaire, déficit neurologique…

Le seul traitement spécifique des envenimations ophidiennes graves consiste à ce jour en l'immunothérapie antivenimeuse. Son efficacité comme sa tolérance sont à présent communément admises. En pratique, les deux problématiques à résoudre en urgence sont de poser l'indication de l'immunothérapie puis de se procurer cet antivenin.

Présentation clinique et biologique

L'envenimation est définie comme l'ensemble des manifestations cliniques induites par des protéines toxiques, enzymes ou toxines, présentes dans le venin inoculé par un appareil venimeux (des crochets dans le cas des serpents). La composition du venin (structure biochimique et

S. Larréché (✉) – Service de biologie clinique, Hôpital d'Instruction des Armées Bégin, 69, avenue de Paris, 94163 Saint-Mandé – Email : slarreche@hotmail.fr
M. Chani – Département d'anesthésie-réanimation, Hôpital militaire Mohamed V, Rabat, Maroc
S. Ramsang – Service d'anesthésie-réanimation, Groupe hospitalier Saint-Joseph, 185, rue Raymond-Losserand, 75014 Paris
G. Mion – École du Val-de-Grâce, 1, place Alphonse-Laveran, 75005 Paris

Sous la direction de Frédéric Baud, Philippe Hantson et Hafedh Thabet, *Intoxications aiguës*.
ISBN : 978-2-8178-0300-5 © Springer-Verlag Paris 2013

proportion des différentes protéines) est très variable, dépendant de l'espèce et de la sous-population géographique du spécimen. Ces variations expliquent parfois le manque d'efficacité des antivenins, qui doivent être obtenus à partir de pools de venins représentatifs des espèces contre le venin desquelles ils sont dirigés. Ces pools doivent être renouvelés régulièrement afin de prendre en compte les variations de la composition des venins dans le temps.

Le syndrome vipérin et le syndrome cobraïque sont classiquement opposés, respectivement dus aux vipéridés et aux élapidés, qui sont les deux grandes familles responsables d'envenimations graves. Il est à noter qu'un certain nombre d'exceptions viennent contredire cette dichotomie schématique. À côté de ces syndromes majeurs, d'autres syndromes sont possibles. Par ailleurs, certains colubridés et actractaspididés peuvent être aussi responsables d'envenimations sévères [1].

Syndrome vipérin

Ce premier toxidrome associe des troubles de l'hémostase et une atteinte loco-régionale, l'une ou l'autre prédominant en fonction de l'espèce incriminée. Il est le plus souvent marqué par une douleur intense et un œdème d'installation rapide.

Le syndrome vipérin est principalement décrit au cours d'envenimations par vipères ou crotales

En Amérique du Sud, le syndrome vipérin est observé à la suite des morsures par crotales (*Lachesis muta* et surtout *Bothrops* sp.) qui ont investi tous les biotopes, de la forêt amazonienne aux zones urbaines et périurbaines. L'envenimation décrite avec ces serpents est souvent marquée par une nécrose cutanée pouvant aboutir à de larges pertes de substance ou parfois par un syndrome des loges, à confirmer par la mesure de la pression interstitielle ou par IRM.

Les espèces dangereuses de crotalinés sont représentées en Amérique du Nord par les mocassins d'eau (genre *Agkistrodon*) et les serpents à sonnette (genre *Crotalus*) ; en Asie du Sud-Est par *Calloselasma rhodostoma*, *Hypnale hypnale*, *Gloydius* sp. et *Trimeresurus* sp.

Parmi les crotales, *Bothrops lanceolatus*, décrit exclusivement en Martinique, fait figure d'exception en étant responsable d'un syndrome thrombotique qui peut se traduire par des infarctus cérébraux, myocardiques, mésentériques ou pulmonaires.

Les vipères sont les principales pourvoyeuses de syndrome vipérin dans l'Ancien Monde. Les deux espèces françaises présentant un réel danger sont *Vipera aspis* (vipère aspic) et *Vipera berus* (vipère péliade). Leur morsure est responsable d'un syndrome local marqué, isolé ou associé à des signes systémiques (diarrhée, douleur abdominale, manifestations cardiopulmonaires).

Les vipères du genre *Cerastes* (fig. 1) sont décrites dans le Maghreb et la péninsule arabique. Elles sont responsables d'un tableau loco-régional marqué par des phlyctènes séro-hémorragiques qui s'étendent parfois sur tout le membre mordu.

Fig. 1

Habitant les biotopes forestiers africains, le genre *Bitis (B. arietans, B. gabonica, B. nasicornis)* peut être à l'origine d'un syndrome local majeur avec perte de substance, pouvant aboutir à une véritable exodigestion responsable de déformation définitive ou d'amputation de membre.
Le genre *Echis* (*E. ocellatus, E. leucogaster, E. pyramidum* – fig. 2) est responsable d'un tableau dominé par des manifestations hémorragiques, causant la majorité des décès en Afrique, plus de 20 000 chaque année rien que pour l'Afrique de l'Ouest. Ces vipères constituent également un risque majeur en Inde et au Pakistan, tout comme *Daboia russelii*. Les troubles hémorragiques sont également décrits avec cette dernière espèce, rarement responsable d'une nécrose hypophysaire par un mécanisme de microangiopathie thrombotique.

Les troubles hémorragiques ont une physiopathologie complexe

Toutes les étapes de l'hémostase peuvent être touchées au cours d'une envenimation ophidienne (fig. 3).
La perméabilité des vaisseaux est altérée par les hémorragines, métalloprotéinases zinc-dépendantes, et les facteurs de croissance endothélio-vasculaire (VEGF) responsables d'une extravasation plasmatique et de la constitution de l'œdème loco-régional.

Fig. 2

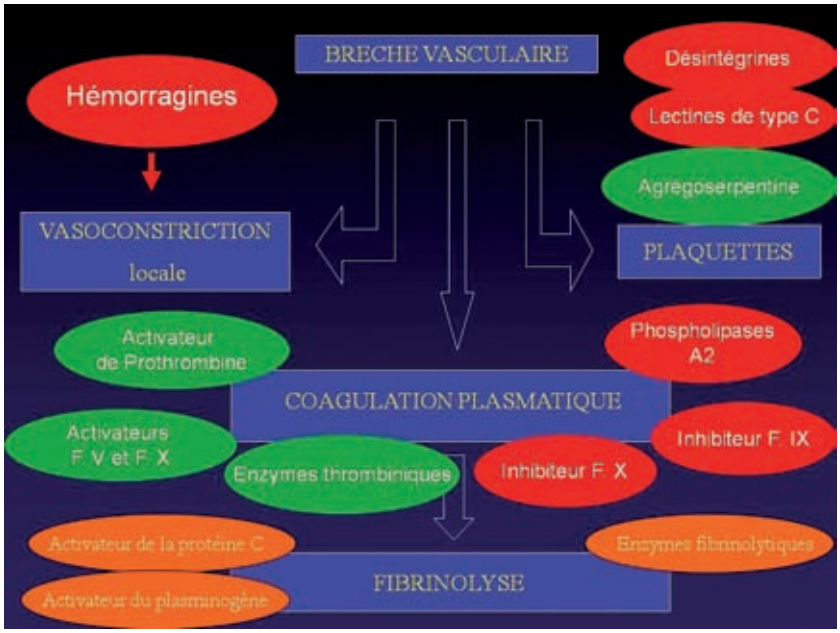

Fig. 3

Les venins perturbent fréquemment l'hémostase primaire. Par exemple, la formation du clou plaquettaire est inhibée par les désintégrines ou les lectines de type C, tandis que d'autres enzymes telles que les agrégoserpen-

tines, activent de façon anormale l'agrégation des plaquettes, induisant une thrombopénie par consommation.
La coagulation plasmatique est souvent le siège d'interactions avec les venins. Ces perturbations sont à l'origine de la coagulopathie de consommation induite par le venin (CCIV), à distinguer de la véritable coagulation intravasculaire disséminée, caractérisée par une activation en cascade initiée par le complexe facteur VII activé et facteur tissulaire [2]. Dans le cas de l'envenimation, chaque étape de la coagulation peut être touchée de façon indépendante par différentes enzymes : inhibiteurs de facteur IX ou de facteur X, activateurs des facteurs V ou X, enzymes thrombiniques, activateur de la prothrombine. Les enzymes thrombiniques, présentes notamment dans les venins de *Bothrops atrox* et de *Calloselasma rhodostoma*, simulent le rôle de la thrombine mais sont insensibles à l'héparine. L'activateur de prothrombine (*i.e.* écarine d'*Echis carinatus*) transforme la prothrombine en meizothrombine également insensible à l'héparine. Cette insensibilité explique ainsi l'inutilité, voire la dangerosité de l'héparinothérapie, longtemps préconisée pour corriger ces troubles de l'hémostase.
La fibrinolyse peut se retrouver activée de façon indépendante par un activateur de la protéine C (venin d'*Agkistrodon contortrix*) ou un activateur du plasminogène (venin de *Trimeresurus stejnegeri*). Certains venins possèdent des enzymes fibrinolytiques capables d'hydrolyser la fibrine et le fibrinogène.
L'action ciblée de ces enzymes trouve de nombreuses applications médicales et scientifiques : diagnostic biologique, thérapeutiques antithrombotiques, antihypertensives ou anticancéreuses, neurophysiologie, etc.

La gravité du syndrome vipérin est liée à une défaillance hématologique

Sur le plan clinique, cette atteinte se traduit par des saignements débutant au niveau du site de morsure et des muqueuses, accompagnés par un purpura. Des hémorragies pulmonaires et digestives peuvent apparaître et aboutir à un état de choc hémorragique. Ces signes peuvent être différés de plusieurs jours après la morsure. Un accident vasculaire cérébral hémorragique ou une hémorragie sous-arachnoïdienne sont décrites plus volontiers chez le sujet âgé.
Les signes biologiques sont précoces ou isolés. Les tests d'hémostase retrouvent des anomalies majeures : taux de prothrombine effondré, temps de céphaline activée non mesurable et afibrinogénémie qui peuvent durer plusieurs jours. La numération formule sanguine retrouve une thrombopénie inconstante et une anémie de mécanisme complexe (liée à la perte sanguine et à l'hémolyse intravasculaire).
En l'absence de laboratoire, le temps de coagulation sur tube sec décrit par Chippaux permet un monitorage fiable de l'hémostase. La méthode consiste à prélever 5 mL de sang dans un tube sec, placé ensuite sur une paillasse à l'abri de la lumière pendant 20 minutes. L'absence de formation de caillot passé ce délai doit faire conclure à une envenimation. La détérioration du caillot lors de l'agitation du tube a la même signification.

Syndrome cobraïque

Moins fréquent que le syndrome vipérin, il n'en demeure pas moins une urgence thérapeutique [3].

Ce syndrome est le plus souvent décrit lors de morsures d'élapidés

Les cobras, présents en Afrique et en Asie, sont caractérisés par une coiffe qu'ils étalent pour impressionner les prédateurs en paraissant plus volumineux. Parmi eux, le genre Naja (fig. 4), *Ophiophagus hannah* et *Walterinnesia aegyptia* sont les plus dangereux. L'Afrique abrite également les mambas appartenant au genre *Dendroaspis*, serpents arboricoles retrouvés parfois en ville.

Fig. 4

En Asie, le genre *Bungarus* (bungares ou kraits) est à l'origine de morsures survenant le plus souvent au domicile la nuit, et de nombreux décès.
Enfin, les serpents corails d'Amérique et d'Asie occasionnent peu de cas en raison de leur caractère fouisseur et discret. Parmi eux, les *Micrurus* sont caractérisés par leur robe alternant des anneaux rouges, jaunes et noirs.

Le tableau clinique correspond à l'action de neurotoxines se fixant de façon rapide et irréversible au niveau de la plaque motrice (fig. 5)

Premières décrites, les α-neurotoxines se fixent sur le récepteur post-synaptique de type nicotinique, empêchant la fixation de l'acétylcholine et entraînant une paralysie « curare-like ».

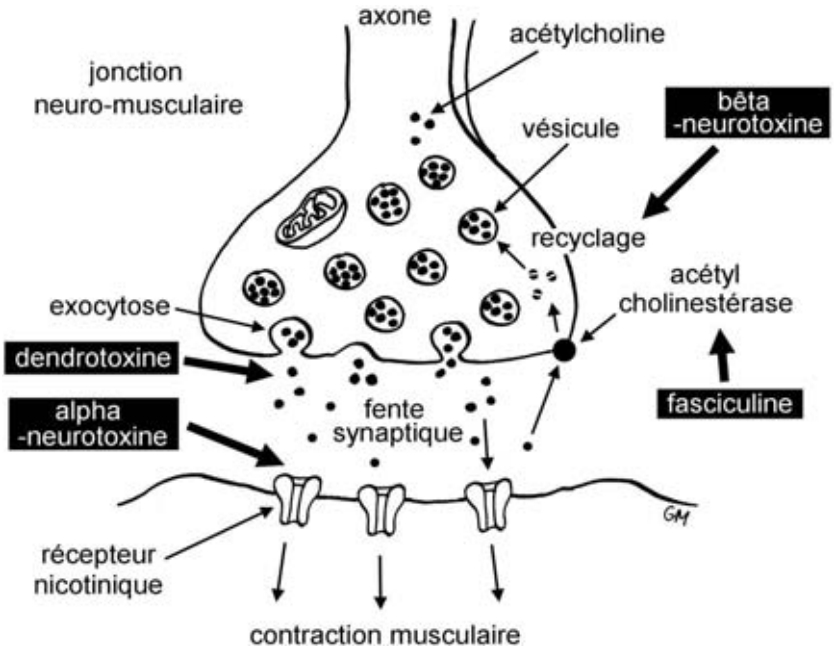

Fig. 5

Dérivées d'une enzyme, la phospholipase A2, les β-neurotoxines inhibent le recyclage présynaptique du neuromédiateur. Elles semblent moins bien répondre à l'immunothérapie que les α-neurotoxines.
D'autres neurotoxines inhibitrices ont été décrites telles que la κ-neurotoxine capable de passer la barrière hématoencéphalique et de provoquer des symptômes centraux tels qu'une somnolence.
À l'inverse, certaines toxines présentes chez les venins de mambas provoquent un bloc par dépolarisation : la dendrotoxine déclenchant une exocytose massive d'acétylcholine et la fasciculine inhibant l'acétylcholinestérase, prolongeant ainsi la demi-vie du neuromédiateur dans la fente synaptique.

L'installation du syndrome cobraïque est plus rapide que celle du syndrome vipérin

Des paresthésies parcourant le membre mordu peuvent être décrites par le patient mais le premier signe objectif est le ptosis bilatéral, pathognomonique. Les autres paires crâniennes peuvent également être touchées, ce qui se traduit par des troubles de l'oculomotricité, de la déglutition ou de la phonation, péjoratifs.
L'abolition des réflexes ostéotendineux accompagne l'évolution vers une paralysie musculaire flasque descendante. Le trismus précède la paralysie diaphragmatique, responsable d'un arrêt respiratoire puis du décès, au bout d'un délai variable entre une demi-heure et 10 heures.
Un syndrome muscarinique précède d'une demi-heure le syndrome cobraïque au cours des morsures de mambas. On observe alors des fasciculations, puis des manifestations oculaires (myosis, photophobie,

troubles de l'accommodation), une hypersécrétion généralisée (larmoiements, hypersialorrhée, sudation), un bronchospasme, des vomissements et une diarrhée.
Les morsures d'élapidés sont peu douloureuses sauf celles des *Dendroaspis* et des *Naja*. Elles s'accompagnent de troubles locaux mineurs, à l'exception de celles occasionnées par les *Naja* qui sont responsables d'une nécrose sèche due aux cardiotoxines et au *CVF (Cobra Venom Factor)*, et qui peuvent aboutir à une déformation par rétraction tendineuse parfois appelée « main de cobra ».
Hemachatus haemachatus, *Naja nigricollis* et *Naja mossambica* sont des cobras cracheurs, capables de projeter leur venin dans les yeux d'un agresseur. Il en résulte une kérato-conjonctivite, qui peut se compliquer de cécité transitoire ou permanente. En revanche, aucun cas de passage à la circulation systémique n'a été documenté.

Autres syndromes

L'envenimation ophidienne débute fréquemment par une *hypotension artérielle*, multifactorielle : hypovolémie par fuite capillaire massive, hémorragie, diarrhée ou vomissements ; cardioplégie par toxines (cardiotoxine de *Naja*) ou vasoplégie par inhibiteur de l'enzyme de conversion, peptides natriurétiques, activateur de bradykinines, réaction anaphylactique ou stimulation vagale.
Une *insuffisance rénale aigüe*, parfois retardée et responsable d'une part importante de la morbidité des morsures de serpents, peut survenir par déshydratation, état de choc, rhabdomyolyse, syndrome hémolytique et urémique ou même toxicité directe du venin *(Bitis arietans, Cerastes cerastes, Pseudonaja textilis)*. Elle doit être recherchée par l'utilisation d'une bandelette urinaire et un dosage de l'urée et de la créatinine plasmatiques.
Une *rhabdomyolyse* est souvent associée au syndrome cobraïque développé lors de l'envenimation par serpents marins (Hydrophinés), présents dans les océans Pacifique et Indien et dotés de venins riches en phospholipases A2 neurotoxiques et myotoxiques. Le tableau comprend alors des myalgies diffuses et une myoglobinurie, qui se complique secondairement d'insuffisance rénale aiguë et d'hyperkaliémie parfois fatale. L'augmentation des CPK est proportionnelle à la quantité de venin injectée. Ce syndrome myotoxique, décrit également à la suite de morsure par des vipéridés *(Crotalus durissus*, *Bothrops brazili)* ou des élapidés (*Notechis, Oxyuranus, Bungarus*), peut engendrer des séquelles musculaires importantes.
Les morsures d'*Atractaspis*, en Afrique sub-saharienne ainsi qu'au Proche- et Moyen-Orient, peuvent occasionner un bloc atrioventriculaire, une hypertension artérielle et un syndrome coronarien aigu, par action des sarafotoxines, analogues aux endothélines des mammifères et dotées de propriétés vasoconstrictives. Le *syndrome cardiotoxique* peut également consister en des troubles du rythme ventriculaire provoqués

par les cardiotoxines de *Naja nigricollis* ou un œdème aigu pulmonaire cardiogénique, décrit par exemple au cours de l'envenimation par *Bungarus caeruleus*.

En pratique, les envenimations ophidiennes sont très polymorphes, associant plusieurs de ces syndromes

Les syndromes vipérin et cobraïque peuvent être intriqués, par exemple lors de la morsure de *Crotalus durissus terrificus* en Amérique du Sud ou de *Vipera aspis* (pour la sous-population présente en région PACA). La symptomatologie occasionnée par la sous-population de *Daboia russelii* du Sri-Lanka peut associer au syndrome vipérin une paralysie et un AVC ischémique. Les élapidés australiens (*Oxyuranus scutellatus, Notechis scutatus, Pseudonaja textilis*) sont responsables de tableaux mixtes souvent fatals, du fait de l'association de neurotoxines et d'enzymes responsables de défibrinations très précoces (activateur de la prothrombine).

Cas particulier des couleuvres

Les couleuvres possèdent une glande de Duvernoy, intermédiaire entre glande salivaire et glande venimeuse *stricto sensu*, et sécrétrice d'un produit toxique. Les envenimations rapportées à la suite de morsures par couleuvres aglyphes, c'est-à-dire dépourvues de crochets venimeux, associent des signes purement loco-régionaux : douleur, paresthésies, œdème et nécrose.
Un tiers des colubridés sont opisthoglyphes, possédant des crochets en position postérieure. Parmi eux, on trouve les principales couleuvres responsables d'envenimations sévères, comme *Dispholidus typus* (Boomslang d'Afrique sub-saharienne) qui possède un venin hématotoxique composé d'hémorragines, d'enzymes thrombiniques et d'activateur de prothrombine. Sa morsure peut se compliquer d'un syndrome hémorragique semblable à celui des vipères *Echis*.
En France, le seul serpent opisthoglyphe est la couleuvre de Montpellier, *Malpolon monspessulanus*. Sa morsure est très rarement à l'origine d'une symptomatologie neurologique : asthénie, somnolence, atteinte des paires crâniennes, voire troubles respiratoires.

Principes de la prise en charge

Les envenimations ophidiennes constituent une urgence thérapeutique : les morsures de certains élapidés australiens peuvent entraîner un décès en parfois moins d'une heure [4]. La prise en charge comprend

habituellement deux temps : les premiers soins sur le terrain, puis l'évaluation et la poursuite du traitement à l'hôpital.

Premiers soins

Il convient tout d'abord d'éviter les mesures « héroïques » de sauvetage qui sont le plus souvent inutiles, voire iatrogènes : incision, cautérisation, succion, garrot. Les dispositifs aspirateurs de type aspivenin n'ont pas démontré d'efficacité, tout comme la dénaturation du venin par la chaleur ou la « pierre noire ».

L'immobilisation du membre mordu et la mise au repos du patient en décubitus permettent de ralentir la diffusion générale du venin et de prévenir une chute consécutive à l'hypotension artérielle qui inaugure l'envenimation. Les garrots potentiels (bague, bracelet, montre) sont retirés avant constitution de l'œdème. La plaie est désinfectée avec un produit incolore de type Dakin, afin de ne pas masquer les signes inflammatoires locaux.

La technique de pression-immobilisation, développée par les équipes australiennes, est préconisée pour les morsures d'élapidés ou de *Bothrops lanceolatus*. Elle consiste en la pose précoce d'un bandage comprimant le réseau lymphatique tout en respectant les pouls distaux [5]. Elle peut en revanche se révéler délétère en cas de syndrome vipérin et favoriser après installation de l'œdème une ischémie aiguë du membre et la concentration d'enzymes protéolytiques.

Dès l'arrivée de l'équipe médicale, une voie veineuse périphérique est mise en place. Les potentiels troubles de l'hémostase contre-indiquent les injections intramusculaires, la pose d'une voie centrale et les ponctions artérielles.

Un collapsus doit faire débuter un remplissage vasculaire par cristalloïdes puis par hydroxyéthylamidons en deuxième intention. L'échec des colloïdes impose l'emploi d'un sympathomimétique.

L'intubation orotrachéale avec une induction en séquence rapide permet le maintien de la perméabilité des voies aériennes en cas de syndrome cobraïque installé ou d'œdème faisant suite à une morsure de la région cervicocéphalique. La ventilation mécanique est parfois nécessaire pendant quelques jours, voire plusieurs semaines ou mois, dans le cas des envenimations par élapidés australiens.

La prise en charge de la douleur concourt à ralentir la diffusion du venin. Face à la douleur intense du syndrome vipérin, l'analgésie de type multimodale associe morphine titrée (ou en PCA) et antalgiques non salicylés. L'utilisation de glace, intéressante en raison de son effet anti-œdémateux, est discutée. L'anesthésie locorégionale est contre-indiquée en cas de CCIV tandis que les benzodiazépines à visée anxiolytique sont contre-indiquées en cas de troubles neurologiques.

En cas de projection oculaire, la cornée est lavée immédiatement de façon abondante à l'aide de sérum physiologique, d'eau ou tout autre liquide

disponible. Le traitement associe ensuite une analgésie locale par oxybuprocaïne en collyre, une antibioprophylaxie locale en cas de kératite, des antihistaminiques en cas de conjonctivite allergique puis un avis spécialisé. L'application locale d'antivenin ou de corticoïde est contre-indiquée. Le patient, une fois stabilisé, est évacué vers une structure hospitalière. Un patient mordu doit être considéré comme envenimé jusqu'à preuve du contraire.
En cas d'accès à un laboratoire, le bilan biologique minimal comprend une numération formule sanguine, une évaluation de l'hémostase (TP, TCA, fibrinogène) et de la fonction rénale (urée, créatinine, ionogramme sanguin), un dosage des enzymes musculaires. Ces examens seront complétés par un ECG et une radiographie thoracique, ainsi que par un bilan prétransfusionnel indispensable en cas de syndrome vipérin.

Immunothérapie antivenimeuse

Elle constitue le seul traitement spécifique de l'envenimation ophidienne grave [6]. Les antivenins sont monovalents (spécifiques d'une seule espèce) ou polyvalents (dirigés contre les venins de plusieurs espèces).
Le principe développé par Calmette et par Phisalix en 1894 est encore utilisé aujourd'hui : neutraliser les composants toxiques en circulation dans l'organisme par des anticorps hétérologues, préparés à partir de sérums d'animaux (généralement le cheval) hyperimmunisés par inoculations répétées de faibles doses de venin détoxifié. Les premiers antivenins étaient constitués d'immunoglobulines entières de type IgG pourvoyeuses de réactions anaphylactiques et de maladie sérique. Les principales améliorations apportées aux produits actuels sont la purification et l'obtention par digestion enzymatique de fragments d'immunoglobuline de type Fab ou $(Fab')^2$, conférant une excellente tolérance. En contrepartie, avec les multiples contrôles qualité nécessaires, elles sont à l'origine du coût de plus en plus important des antivenins modernes.

Le tableau est-il une indication d'immunothérapie ?

La décision de traiter par immunothérapie s'appuie sur l'évaluation préalable de la gravité de l'envenimation ophidienne. Le polymorphisme des envenimations ophidiennes justifie le recours à une gradation clinico-biologique (voir tableau I).
Trente à cinquante pourcent des morsures de serpents sont des morsures sèches ou blanches, c'est-à-dire qu'elles ne sont pas suivies d'injection de venin. Le grade 0 est donc défini par l'absence de symptomatologie, à l'exception d'une douleur modérée traduisant la pénétration des crochets. Les morsures blanches ainsi que le grade 1, correspondant à une envenimation minime, ne nécessitent pas d'immunothérapie.

Tableau I

Grade	Syndrome vipérin		Résultats biologiques	Syndrome cobraïque	Signes généraux Hémodynamique
	Syndrome local	Hémostase			
0	douleur modérée, traces de crochets pas d'œdème	RAS	Normaux	0	0
1	**douleur marquée** **oedème** ***ne dépassant pas*** *le coude ou le genou*	Pas de saignement	**troubles mineurs de l'hémostase** 80 < Plaquettes < 150 Giga/L ou 45 % < TP < 70 % ou 1g/L < Fibrinogène < 2 g/L	**ptôsis**	0
2	**oedème** ***dépassant*** *le coude ou le genou* nécrose mineure	**saignement modéré** de la morsure, des points de ponction hématurie, gingivorragies	**coagulopathie *** Plaquettes < 80 Giga/L ou TP < 45 % - TCA x 2 ou Fibrinogène < 1g/L **Créatinine > 120µmol/L**	**troubles de la déglutition**	vomissements, diarrhée, douleur thoracique ou abdominale **tachycardie** **hypotension**
		** ou Tps de coagulation sur tube sec > 20 min*			
3	**oedème** *atteignant ou dépassant* ***la racine du membre*** **nécrose étendue**	**hémorragie grave** épistaxis, hémoptysie, saignement digestif	**coagulopathie** et **Hb < 9 g/dL**	**détresse respiratoire**	**état de choc**
				coma convulsions	

En revanche, même devant un tableau de grade 1, les situations suivantes constituent des indications de traiter : la grossesse (risque de passage transplacentaire de venin et de coagulopathie du fœtus ainsi que de décès maternel par hémorragie de la délivrance) et la suspicion de lésions internes potentiellement hémorragiques évoquée par les antécédents (ulcère digestif, caverne tuberculeuse). De même, l'antivenin est préférable en cas de morsure au visage ou au cou (zones hypervascularisées favorisant la diffusion rapide du venin), d'âges extrêmes ou de poids inférieur à 25 kg.

Le grade 2 est une indication systématique d'immunothérapie. Il est à noter qu'une atteinte loco-régionale, source de déformation et d'amputation de membre, peut justifier à elle seule l'administration rapide d'une immunothérapie, afin de sauver le pronostic fonctionnel.

En l'absence de traitement spécifique, une évolution vers le grade 3, stade des défaillances d'organe, est toujours possible. Ce dernier grade doit idéalement motiver l'hospitalisation en service de réanimation. Les grades 2 et 3 correspondent à une envenimation grave.

Quel antivenin doit être utilisé ?

La détection d'antigènes spécifiques du venin d'une espèce donnée par méthode immuno-enzymatique a été développée et commercialisée en Australie mais n'est pas disponible en Europe.

Le diagnostic d'espèce s'appuie donc sur l'analyse du tableau clinique et du contexte géographique. Cette démarche permet ainsi de prévoir et d'anticiper les complications évolutives inhérentes à chaque espèce.

Dans le cas des nouveaux animaux de compagnie (NAC), les éleveurs sont le plus souvent capables de fournir le nom latin de l'animal, à préférer au nom vernaculaire, source d'erreur.
La correspondance entre espèce et antivenin figure sur le site MAVIN du centre anti-poison de Munich (*www.toxinfo.org*). Ce site renseigne également sur les établissements où se procurer l'antivenin nécessaire. Cependant, d'une part, il ne recense pas d'établissement français et, d'autre part, sa mise à jour est irrégulière, d'où une approximation des disponibilités des différents produits.
En France, une banque de sérums antivenimeux a été mise en place par les centres antipoison d'Angers et de Marseille, en collaboration avec la pharmacie hospitalière du CHU d'Angers et des éleveurs [7]. Son objectif principal est la création et la gestion d'un stock d'antivenins correspondant aux différentes espèces venimeuses exotiques présentes sur le territoire national (plus de 130). La principale difficulté de la banque est l'obtention parfois délicate des autorisations temporaires d'utilisation, par manque de documentation fiable sur l'efficacité et l'innocuité des antivenins produits à l'étranger.

Mise en œuvre

L'immunothérapie doit être mise en œuvre le plus rapidement possible afin d'éviter le décès, mais également de prévenir ou de limiter les séquelles loco-régionales, neurologiques et rénales.
La gravité de l'envenimation est corrélée à la quantité de venin injectée. Cependant le nombre d'ampoules recommandé par le fabricant est le plus souvent une base de départ empirique. À titre d'exemple, la posologie de départ préconisée pour le FAVAfrique® est de 2 ampoules alors que celle du CroFab® est de 4 ampoules. La posologie initiale est donc indépendante de la gravité clinique mais l'antivenin doit faire l'objet d'une titration en fonction de l'évolution du patient. À chaque évaluation clinico-biologique (à la 1re heure puis toutes les 4 heures), une nouvelle dose d'immunothérapie sera administrée tant que persistent les signes d'une envenimation grave : troubles neurologiques ou coagulopathie (fibrinogène < 1 g/L, TP < 50 %, plaquettes < 50 g/L). La posologie est identique pour l'enfant et l'adulte, mais la quantité de liquide vecteur doit être adaptée au poids.
La voie d'administration est la voie intraveineuse, lente, pour détecter à temps une réaction allergique mais une injection en bolus est possible si l'urgence l'exige. L'antivenin est administré en 20 à 30 minutes dans une perfusion de soluté isotonique salé ou glucosé. La crainte d'une réaction anaphylactique (à présent exceptionnelle avec les fragments d'immunoglobulines purifiés) justifie la présence vérifiée d'adrénaline et de matériel de réanimation.
Une utilisation antérieure d'antivenin ou la notion d'une allergie ne sont pas des contre-indications.

Traitements adjuvants

En cas de troubles de l'hémostase

L'héparinothérapie est contre-indiquée à la phase aiguë de l'envenimation car elle est sans effet sur les enzymes des venins et peut aggraver le syndrome hémorragique.
Les antifibrinolytiques (acide tranexamique) ou le facteur VII activé pourraient constituer un complément à l'immunothérapie mais ces thérapeutiques n'ont pour l'instant jamais fait l'objet d'une étude contrôlée.
La transfusion de plaquettes, de plasma frais congelé ou de fibrinogène a un intérêt limité, du fait de la consommation par les enzymes du venin, actives pendant plusieurs jours dans la circulation [8]. En contrepartie, l'association antivenin et plasma frais congelé a été proposée par une équipe australienne afin de diminuer la durée de la coagulopathie de consommation [9]. Dans tous les cas, les produits sanguins labiles pourraient permettre de ménager un délai supplémentaire afin que le patient parvienne vivant à la structure capable de lui administrer l'antivenin.

En cas de syndrome cobraïque

La ventilation mécanique est nécessaire tant que persistent les signes de défaillance respiratoire. Certaines équipes ont proposé l'utilisation d'anticholinestérasiques (néostigmine et atropine) pour l'amélioration des troubles neurologiques muscariniques consécutifs à une morsure de serpent.

À discuter en fonction du tableau

L'insuffisance rénale aiguë et la rhabdomyolyse peuvent nécessiter la correction de l'hypovolémie, des troubles hydroélectrolytiques et une épuration extrarénale associée à une alcalisation en cas de rhabdomyolyse.
Une antibiothérapie à spectre large (ex : amoxicilline et acide clavulanique) puis adaptée, est indiquée seulement en cas de surinfection. Une séro-vaccinothérapie antitétanique est administrée si nécessaire. Les serpents n'appartiennent pas au réservoir de la rage.
L'utilisation des corticoïdes doit être limitée au traitement adjuvant du choc anaphylactique ou de la maladie sérique. Les antihistaminiques doivent être évités dans les syndromes neurologiques, car ils peuvent entraîner une somnolence qui perturbe la surveillance clinique.

En urgence, l'expectative armée est la règle pour les traitements chirurgicaux

L'excision-parage précoce de la nécrose est à l'origine d'importantes séquelles en sacrifiant inutilement des tissus. Elle augmenterait la résorption de venin par les tissus sains. En revanche, la greffe de peau ou une autre chirurgie reconstructive pourront être envisagée, une fois l'envenimation traitée.

Une incision de décharge ou une aponévrotomie ne sont indiquées que devant un syndrome des loges confirmé.

Surveillance d'un patient envenimé

En cas d'envenimation objectivée, le patient sera surveillé pendant au moins une journée, du fait de détresses respiratoires retardées.
Les troubles de l'hémostase sont maîtrisés en quelques heures, plus rapidement au plan clinique que biologique. De plus, l'antivenin reste efficace sur les troubles de l'hémostase et le syndrome hémorragique quel que soit le délai d'administration, et ce jusqu'à plusieurs jours après la morsure [10].
L'efficacité semble moindre une fois la défaillance respiratoire installée, du fait de la fixation irréversible des neurotoxines, exposant le patient aux complications de la ventilation mécanique alors indispensable.
Lorsque le patient est à nouveau coté grade 1, la surveillance est poursuivie pendant 24 heures avant d'autoriser le retour à domicile afin de détecter une éventuelle récurrence.

Conclusion

L'OMS a inscrit les envenimations ophidiennes sur la liste des maladies tropicales négligées en avril 2009 [11]. Alors qu'aujourd'hui son efficacité n'est plus à démontrer, l'immunothérapie reste le plus souvent inaccessible dans les pays émergents, du fait d'un coût important et de la raréfaction des producteurs. L'existence d'une véritable crise a motivé l'élaboration par l'OMS de recommandations internationales pour la fabrication, la validation et l'utilisation des antivenins.
En France, les envenimations ophidiennes graves ont une prévalence faible malgré le phénomène grandissant des nouveaux animaux de compagnie. Le polymorphisme et la gravité potentielle du tableau clinique n'en demeurent pas moins des défis thérapeutiques pour le praticien qui y serait confronté. Le recours à l'avis d'un expert n'est alors jamais inutile tandis que la gradation clinico-biologique permet de guider l'indication rationnelle de l'antivenin adapté.

Références

1. Mion G, Larréché S, Goyffon M eds. (2010) Aspects cliniques et thérapeutiques des envenimations graves. Ganges, Urgence Pratique Publications
2. Isbister GK (2010) Snakebite doesn't cause disseminated intravascular coagulation: coagulopathy and thrombotic microangiopathy in snake envenoming. Semin Thromb Hemost 36: 444-51
3. Warrell DA (2010) Snake bite. Lancet 375: 77-88
4. Currie BJ (2006) Treatment of snakebite in Australia : the current evidence base and questions requiring collaborative multicentre prospective studies. Toxicon 48: 941-56

5. Canale E, Isbister GK, Currie BJ (2009) Investigating pressure bandaging for snakebite in a simulated setting: bandage type, training and the effect of transport. Emerg Med Australas 21:184-90
6. Gutiérrez JM, Williams D, Fan HW, Warrell DA (2010) Snakebite envenoming from a global perspective: Towards an integrated approach. Toxicon 56: 1223-35
7. Darsonval A, Boels D, Clerc MA, *et al.* (2010) Création et organisation d'une banque de sérums antivenimeux en France. Presse Med 39 : 865-70
8. Mion G, Larréché S (2009) Antivenom therapy is efficient in *Viperidae* bites, fresh frozen plasma probably not. Am J Emerg Med 27: 247-8
9. Brown SG, Caruso N, Borland ML *et al*. (2009) Clotting factor replacement and recovery from snake venom-induced consumptive coagulopathy. Intensive Care Med 35: 1532-8
10. Larréché S, Mion G, Mayet A, *et al*. (2010) An important time to treatment should not contraindicate use of antivenom for Viperidae bites. Am J Emerg Med doi:10.1016/j.ajem.2009.08.022
11. Williams D, Gutiérrez JM, Harrison R, *et al*. (2010) The Global Snake Bite Initiative: an antidote for snake bite. Lancet 375: 89-91