Association d'un infarctus du myocarde et d'un accident vasculaire ischémique cérébral provoqués par une morsure de trigonocéphale en Martinique

Solange Ramsang Kella[1], MC Stéphane Mérat[2],
MDA Sébastien Larréché[3], MC Georges Mion[4].
1 Service de réanimation, CHU de Fort-de-France, Martinique. rksolange@yahoo.fr. 2 Service de réanimation, HIA Val-de-Grâce, Paris. 3 Service de biologie, HIA Bégin, Saint Mandé. 4 Ecole du Val-de-Grâce, Paris.

Résumé : *Les vipéridés provoquent en général des complications hémorragiques. Ce n'est pas le cas du trigonocéphale, un crotale propre aux petites Antilles. Nous rapportons un cas d'envenimation grave compliquée d'un accident vasculaire cérébral (AVC) ischémique multiple et d'un infarctus du myocarde (IDM) inférieur dans les suites d'une morsure par Bothrops lanceolatus. L'introduction des sérums antivenimeux (SAV ou antivenin) a transformé de façon spectaculaire le pronostic des envenimations graves ce qui souligne la nécessité d'avoir toujours à disposition des stocks d'antivenin. Un traitement antiagrégant et anticoagulant voire une fibrinolyse sont préconisés dès les premières manifestations thrombotiques, afin de limiter l'extension du phénomène, mais la transformation hémorragique de l'AVC peut alourdir le pronostic.*

Introduction

On distingue schématiquement les envenimations ophidiennes par venins neurotoxiques (élapidés) qui entraînent un syndrome cobraïque, avec paralysie respiratoire potentiellement fatale et par venins hémotoxiques (vipéridés, regroupant les vipères proprement dites et les crotalinés) responsables d'un syndrome vipérin associant signes loco-régionaux et troubles de l'hémostase.

Le seul serpent présent en Martinique est un crotaliné, Bothrops lanceolatus, encore appelé fer de lance antillais ou trigonocéphale, que certains considèrent comme une sous-espèce de *B. Atrox* [1], très répandu en Amérique du Sud. Son venin a une action enzymatique très particulière puisqu'on observe, contrairement aux envenimations vipérines habituelles qui provoquent des syndromes hémorragiques, une action procoagulante [2]. Le venin de *B lanceolatus* possède également une action hypotensive, une faible action cardio-dépressive, et augmente la perméabilité capillaire, sans neurotoxicité directe [3].

Les complications thrombotiques de ces envenimations peuvent engager les pronostics vital à court terme et fonctionnel à long terme. C'est ce qu'illustre le cas de cet agriculteur martiniquais de 68 ans, sans antécédents particuliers, victime d'une morsure de serpent dans son jardin au Gros-Morne vers 9 heures du matin le 24 janvier 2010.

Observation

A l'arrivée du patient au CH Trinité, le bilan lésionnel se limitait à deux traces de crochets espacés de un cm sur la malléole externe droite, un œdème local et une douleur modérée. La prise en charge initiale comportait la pose d'une voie veineuse périphérique, une prophylaxie anti-tétanique et des antalgiques (propacétamol et tramadol).

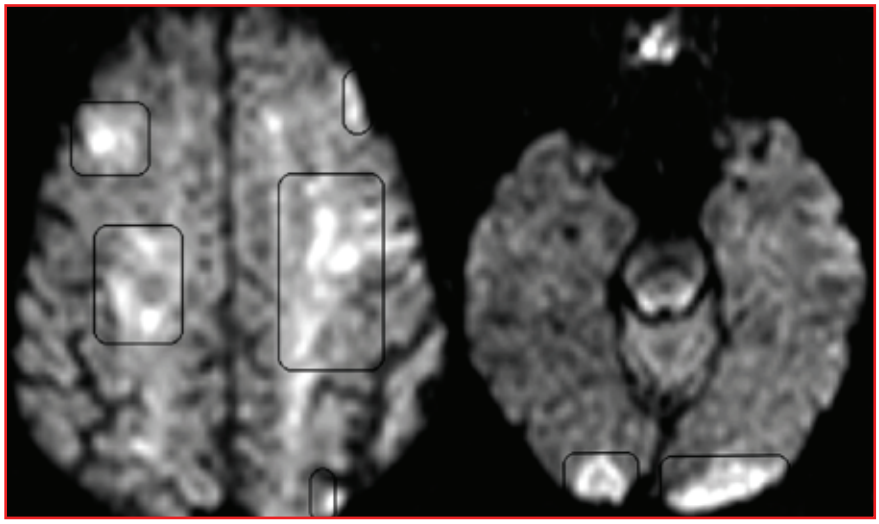

Figure 1. AVC multiples.

Le patient était transféré au centre hospitalier du Lamentin vers 11h25 pour un traitement anti-venimeux devant cette envenimation de grade 2. Quatre ampoules de 10 ml de sérum BothroFav® (Sanofi Pasteur) étaient administrées en perfusion intraveineuse à 11H45. **A 16 heures, la sérothérapie était interrompue** devant la survenue de troubles neurologiques (confusion, plafonnement du regard). Une ampoule de métoclopramide était administrée en raison de vomissements et le patient transféré au CHU de Fort-de-France pour la réalisation d'une IRM cérébrale.

A l'arrivée au CHU, on observait une hémiplégie gauche, sans signes de souffrance du tronc cérébral, les pupilles étaient symétriques. Le score de Glasgow (GCS) était coté à 13/15, avec une agitation. La nuque était souple. L'hémodynamique était normale (PA : 140/80 mmHg, FC : 80 bpm), ainsi que la fonction respiratoire (SpO_2 : 98% avec oxygène à 3 L/min). Sur le plan biologique, une rhabdomyolyse modérée était notée (CPK : 648 UI/L), sans insuffisance rénale. Il n'y avait pas de syndrome hémorragique (Plaquettes : 156 G/L, TP : 71%, TCA : 0,9 fois le témoin et fibrinogène : 2,4 g/L). On remarquait une discrète augmentation de troponine à 0,82 UI/L mais l'ECG initial s'inscrivait en rythme sinusal régulier sans trouble de conduction ou de repolarisation.

L'IRM encéphalique montrait des lésions ischémiques multifocales bilatérales dans les territoires vertébro-basilaire et carotidien, avec des anomalies cérébelleuses gauches, des lésions frontales et occipitales bilatérales (Figure 1).

A 20h (H+11), une fibrinolyse pour AVC ischémique multiple était décidée (Actilyse® : 1 mg/kg dont 10% sur une minute et le reste sur une heure, soit 63 mg), ainsi que la reprise de l'immunothérapie (4 ampoules supplémentaires de Bothrofav®).
A 23h30, devant un tableau d'IDM constitué : apparition d'ondes Q et d'un sus-décalage du segment ST en territoire inférieur accompagnée d'une ascension de la troponine à 6,5 UI/l, un traitement antiagrégant était ajouté.
Le lendemain, le tableau neurologique s'améliorait (GCS : 14/15, récupération du déficit du membre inférieur, mais persistance au membre supérieur) et l'œdème local restait minime, sans signes d'ischémie. La troponinémie régressait de 6,5 à 4,2 UI/L, tandis qu'une thrombopénie modérée isolée apparaissait (109 G/L), sans signes hémorragiques. L'échocardiographie montrait un ventricule gauche VG peu dilaté, avec une cinétique inférieure altérée, une fonction systolique globale conservée (FEVG : 55%) et des pressions de remplissage normales, sans HTAP, ni épanchement péricardique. Un traitement anticoagulant par héparine intraveineuse était alors institué.
Toutefois, le patient devait être rapidement transféré en réanimation devant l'apparition d'une détresse respiratoire et d'un coma (GCS à 8/15). Il était intubé et mis sous ventilation mécanique. La radiographie thoracique montrait une inhalation bronchique. Le rapport PaO_2/FiO_2 était à 120 sous FiO_2 0,5. L'hémodynamique restait stable, avec un ECG en rythme sinusal régulier à 95 batt/min, des ondes T négatives et des ondes Q en D3-aVF avec apparition d'un HBAG et d'un BAV I.
A J2, l'IRM de contrôle montrait une aggravation des lésions ischémiques et un début de transformation hémorragique. L'ECG était inchangé alors que la troponine régressait à 1,5 UI/l.
On observait par la suite une amélioration progressive sous antibiothérapie par Rocéphine® et Flagyl® instaurée pour traiter une pneumonie nosocomiale à Pseudomonas aeruginosa. Le patient était extubé à J9 et transféré au centre de réadaptation Emma Ventura à J22.
Lors de sa sortie, le 11 juin 2010, la récupération du déficit moteur du MIG était totale et le déficit du MSG restait modéré. La récupération cognitive était considérée comme bonne.

Discussion

L'animal aperçu par le patient, mais non capturé, était décrit comme un petit serpent identifié comme un trigonocéphale. Encore appelé « bèt long » en Créole, ce crotaliné (*Bothrops lanceolatus*) propre à la Martinique a marqué son histoire dès les premières explorations par Duplessis d'Ossonville et l'Olive [4]. Les premières descriptions de complications thrombotiques ont été rapportées dès 1859 par Etienne Rufz de Lavison, médecin à Saint-Pierre qui insiste, dans son ouvrage « Enquête sur le serpent de la Martinique », sur la mortalité importante de cette envenimation. A côté de complications locales sévères, conduisant à des amputations, ou de décès malgré l'absence de complications hémorragiques, il décrit plusieurs cas d'hémiplégie ou d'aphasie alors que les signes locaux sont peu sévères, ainsi qu'un cas de cécité définitive chez un jeune homme de 17 ans. On sait désormais que ces tableaux cliniques correspondent à un syndrome thrombotique, unique parmi les envenimations ophidiennes[,.
B. lanceolatus partage un groupe monophylétique avec *B. caribbaeus* qui vit dans l'île voisine de Sainte Lucie [7]. Les venins de ces deux espèces, séparées des autres Bothrops d'Amérique tropicale il y a plusieurs millions d'années, ont la particularité de provoquer chez l'homme des thromboses vasculaires multiples, en particulier des vaisseaux cérébraux [2,3,8,9]. Ce syndrome thrombotique est distinct du syndrome bothropique (hémorragies et troubles biologiques de l'hémostase) observé dans les envenimations par toutes les autres espèces de Bothrops en Amérique centrale et Amérique du sud [1,10]. Ces thromboses, responsables de toutes les évolutions défavorables (séquelles neurologiques définitives ou décès), réalisent une microangiopathie thrombotique diffuse. Elles résultent de lésions endothéliales des artères de petit calibre [9]. Les toxines responsables de phénomènes de coagulation au contact de ces lésions n'ont pas encore été identifiées. In vitro, le venin de *B. lanceolatus* n'active ni la coagulation du sang humain total, ni les fonctions plaquettaires [11].
Dans une étude rétrospective portant sur 64 dossiers de morsures par *B. lanceolatus*, Laurent Thomas a constaté que les complications thrombotiques sont bien plus fréquentes (28%) que les complications hémorragiques (3%), observées seulement chez deux patients : un saignement important au niveau des traces de crochets et une hématémèse, qui survenait au cours d'un traitement par héparine [2].
Les complications thrombotiques apparaissaient chez 18 patients 24 ± 14 heures (5 à 48 heures) après la morsure. Il s'agissait de sept AVC ischémiques, cinq IDM, une embolie pulmonaire, une thrombose de l'artère fémorale, deux cas d'association IDM et AVC ischémique à l'instar du présent cas clinique, un IDM associé à une embolie pulmonaire, enfin une nécrose extensive des parties molles du membre inferieur mordu.
Des troubles de la coagulation existaient chez 10 de ces 18 malades contre 5 des 46 malades n'ayant pas eu de thromboses ($p < 0,001$). Ces troubles apparaissaient dans les 12 premières heures après la morsure chez 15 patients : quatre cas de thrombopénie isolée, 11 cas évoquant une coagulation intravasculaire disséminée (CIVD) : plaquettes < 100000/mm^3, baisse du TP et du fibrinogène, élévation des produits de dégradation de la fibrine.
Huit malades étaient décédés (13%) et 12 (19%) gardaient des séquelles importantes. Les thromboses étaient responsables de cinq des huit décès et de dix des 12 séquelles sévères. Le pronostic dépendait de l'âge et de l'existence de troubles de la coagulation au cours des premières heures d'évolution mais n'était pas influencé par le siège de la morsure, la taille du serpent ou par l'importance de l'œdème local [2].
En l'absence de traitement par SAV spécifique, environ 40 % des victimes sont exposées à la survenue de complications thrombotiques à distance du site de la morsure : infarctus cérébraux dans 80% des cas, en règle multiples, mais aussi infarctus myocardiques, mésentériques ou pulmonaires [2,3,9]. L'association infarctus cérébraux et IDM, que nous rapportons, est rarement documentée. Ces complications apparaissent entre une heure et six jours après la morsure et peuvent survenir chez des patients ayant des bilans de coagulation subnormaux [2,3,9] comme c'est le cas chez le patient que nous décrivons qui n'avait qu'une thrombopénie modérée. Une thrombopénie est observée dans tous les cas d'infarctus. En revanche, ces thromboses sont rarement associées à une CIVD et dans ce cas, les taux de fibrinogène restent en règle supérieurs à 1 g/L [1,2,3].
Il est indispensable de savoir que les traitements anticoagulants préventifs n'empêchent pas la survenue des thromboses [3]. Cependant, compte tenu des preuves histopathologiques de microangiopathie thrombotique diffuse, devant des signes d'ischémie documentée myocardique (douleur thoracique, ECG, élévation de la troponine) ou cérébrale (céphalées, syndrome confusionnel, hémiparésie et foyers ischémiques à l'IRM), un traitement anticoagulant curatif et antiagrégant plaquettaire, éventuellement une thrombolyse, peuvent être discutés selon les protocoles actuels de prise en charge de l'IDM ou de l'AVC (consensus professionnel au CHU de Fort-de-France) [5].
Lors de la prise en charge des envenimations, les incisions, les garrots artériels et

l'application de glace sont à proscrire. Des antalgiques doivent être administrés, ainsi que, prudemment, les traitements symptomatiques visant à contrôler l'anxiété, un éventuel malaise vagal, un collapsus ou exceptionnellement une réaction anaphylactique immédiate [12]. Il ne faut pas oublier la prévention du tétanos. Le risque de surinfection locale n'est pas exclu, notamment à germes anaérobies, toutefois une antibiothérapie prophylactique systématique n'est pas recommandée [13]. Un bandage compressif (compression veineuse superficielle et lymphatique selon la technique dite de pression - immobilisation) peut être appliqué de la racine du membre vers la périphérie pour retarder la diffusion du venin dans le sang. Cette méthode est recommandée dans toutes les envenimations ophidiennes potentiellement létales, lorsque le SAV n'est pas rapidement disponible [5,12].

L'introduction en 1993 d'un SAV spécifique a transformé de façon spectaculaire le pronostic de ces envenimations [3,14]. Il s'agit de fractions purifiées d'anticorps spécifiques d'origine équine, dirigés contre les composants du venin de B. lanceolatus. Le Bothrofav® (Aventis Pasteur, Lyon) est délivré sous une autorisation temporaire d'utilisation (ATU) individuelle, ce qui implique la déclaration et le suivi de tous les cas traités. Ce médicament est administré en perfusion intraveineuse. Sa posologie est fonction de l'évolution et de la gravité clinique au cours des 24 premières heures d'observation (Tableau I).

Grade	Gravité	Symptômes	Dose de FAV
1	mineure	Pas d'œdème ni de douleur, pas de signes généraux, coagulation normale	Pas de FAV
2	modérée	Œdème local (<2 segments de membre), douleur modérée, pas de signes généraux	40 mL
3	sévère	Œdème régional, douleur résistante aux antalgiques	60 mL
4	majeure	Œdème extensif (atteignant le tronc), signes généraux (vomissements, céphalée, syndrome confusionnel, douleur abdominale ou thoracique, collapsus), thrombopénie ou coagulopathie, signes d'ischémie myocardique (ECG, élévation de la troponine), signes d'ischémie cérébrale (clinique ou IRM).	80 mL

Tableau I : Echelle de gravité des morsures de B. lanceolatus utilisée pour guider le traitement antivenimeux[5 et posologies actuelles de Bothrofav® (FAV) administrées par voie intra veineuse chez l'enfant et l'adulte. La première injection est délivrée le plus tôt possible. En cas d'aggravation, cette première injection est complétée par des injections supplémentaires en fonction de la gravité acquise au cours des premières 24 heures d'observation. Le débit recommandé est 10 mL (1 ampoule) par heure sous surveillance médicale rapprochée.

Lorsque les délais de transport vers le centre hospitalier sont importants, ou si la victime est un enfant ou une femme enceinte, il est indispensable de prévoir l'injection préhospitalière d'une première dose de Bothrofav®. Cette injection doit se faire obligatoirement par voie intraveineuse. Il n'y a pas de raison de contre indiquer la voie intra-osseuse, mais la voie intramusculaire n'est pas recommandée sauf si l'abord veineux est impossible.

En Martinique entre 1993 et 2003, 151 patients envenimés ont pu être traités précocement par Bothrofav® dans les services d'urgences du CHU de Fort-de France et du CHG de Lamentin. Tous les patients ont guéri et aucun n'aurait eu de complications thrombotiques. On peut estimer que 30 vies ont été sauvées au cours de cette décennie et que des séquelles neurologiques définitives ont été évitées chez 30 autres patients [12]. Des réactions d'intolérance ont été observées chez huit patients (5%). Ces réactions étaient mineures dans cinq cas (prurit réversible par un traitement antihistaminique), plus sévères dans trois cas. Un patient a été victime pendant la perfusion de Bothrofav® d'une hypotension et d'un bronchospasme, rapidement corrigés par l'arrêt temporaire de la perfusion et l'injection de 0,5 mg d'adrénaline sous-cutanée, de 5 mg intraveineux de dexchlorphéniramine et par un aérosol d'adrénaline. La perfusion de Bothrofav® a pu être poursuivie et terminée dans tous les cas. Deux autres patients auraient eu secondairement une maladie sérique, qui a nécessité une corticothérapie pendant 3 semaines. Ces complications n'auraient pas entraîné de séquelles [12].

Dans le cas que nous rapportons, la prise en charge adaptée a été dramatiquement retardée de deux heures par l'absence de SAV disponible à l'hôpital le plus proche. C'est toutefois le traitement par Bothrofav® dans les 20 minutes suivant l'arrivée au centre hospitalier du Lamentin qui a probablement permis la survie du patient et limité les complications locales.

Une dose supplémentaire 40 ml de FAV a été administrée pour porter la dose totale

RÉFÉRENCES

1. Warrell DA. Snakebites in Central and South America : epidemiology, clinical features, and clinical management. Bothrops lanceolatus. pp 743-744 In : Campbell JA and Lamar WW, eds. The venomous reptiles of the western hemisphere. New York: Cornell University Press, 2004.
2. Thomas L, Tyburn B, Ketterlé J, Rieux D, Garnier D, Smadja D et le Groupe de Recherche sur la Morsure de Serpent en Martinique. Troubles de la coagulation et thromboses induits par la morsure de serpent chez l'homme en Martinique. Réan Urg 1994 ; 3: 25-30.
3. Thomas L, Tyburn B, Bucher B, Pecout F, Ketterlé J, Rieux D, Samdja D, Garnier D, Plumelle Y, and the Research Group on Snake Bites in Martinique. Prevention of thromboses in human patients with Bothrops lanceolatus envenoming in Martinique : failure of anticoagulants and efficacy of a monospecific antivenom. Am J Trop Med Hyg 1995; 52: 419-426.
4. Labat JB. Voyages aux Isles. pp 58-59 in : Chronique aventureuse des Caraïbes 1693-1705. Le Bris M, ed. Paris, Phebus libretto, 1993.
5. Merle H, Donnio A, Ayeboua L, Plumelle Y, Smadja D, Thomas L. Occipital infarction revealed by quadranopsia following snakebite by Bothrops lanceolatus. Am J Trop Med Hyg 2005 ; 73: 583-585.

d'anti-venin à 80 ml, recommandée en cas d'envenimation de grade 4 (signes ECG et cérébraux) [12]. Toutefois, il aurait certainement fallu que le traitement ait été injecté dans l'heure suivant l'envenimation pour neutraliser le venin du trigonocéphale.
Il est permis de penser que la thrombolyse a permis une amélioration neurologique et probablement une limitation de l'atteinte myocardique précoce. En revanche, l'aggravation neurologique secondaire est attribuable à une transformation hémorragique des lésions ischémiques, ce qui pointe le danger des traitements anticoagulants, antiagrégants et fibrinolytiques dans ce contexte.
On peut supposer que les vomissements et l'altération de la conscience que nous avons décrits, survenus pendant la perfusion, étaient les prémices des signes généraux de l'altération cérébrale et ne justifiaient en aucun cas l'arrêt de l'antivenin, décidée aux urgences du CHG du Lamentin dans la crainte d'une réaction d'intolérance. Il est certainement heureux que la majeure partie de la perfusion ait été administrée.

Conclusion

Les morsures de Trigonocéphale restent un problème de santé publique en Martinique, ce d'autant que depuis 2004, on assiste à une crise de production et d'approvisionnement en Bothrofav® [15]. En raison de l'endémicité de cette espèce, il est pourtant indispensable que chaque commune et chaque centre hospitalier dispose d'un stock minimum d'antivenin pour prendre en charge en extrême urgence tout patient envenimé. ◆

6. Thomas L. Les Morsures de serpent en Martinique. Pp 132-138 In : Aspects cliniques et thérapeutiques des envenimations graves. Georges Mion, Sébastien Larréché & Max Goyffon éditeurs. Editions Urgence pratique ; Ganges : 2010.
7. Wüster W, Thorpe RS, Salomão MDG, Thomas L, Puorto G, Theakston RDG, Warrell DA. Origin and phylogenetic position of the Lesser Antillean species of Bothrops (Serpentes Viperidae) : biogeographical and medical implications. Bull nat Hist Mus Lond (Zool) 2002 ; 68: 101-106.
8. Numeric P, Moravie V, Didier M, Chatot-Henry D, Cirille S, Bucher B, Thomas L. Multiple cerebral infarctions following a snakebite by Bothrops caribbaeus. Am J Trop Med Hyg 2002 ; 67: 287-288.
9. Malbranque S, Piercecchi-Marti MD, Thomas L, Barbey C, Courcier D, Bucher B, Ridarch A, Smadja D, Warrell DA, 2008. Fatal thrombotic microangiopathy following a snake bite by the "Fer-de-Lance" Bothrops lanceolatus. Am J Trop Med Hyg, [ahead of print].
10. Larréché S, Mion G, Goyffon M. Troubles de l'hémostase induits par les venins de serpents. Ann Fr Anesth Reanim 2008 ; 27 : 302-9.
11. Bogarín G, Romero M, Rojas G, Lutsch C, Casadamont M, Lang J, Otero R, Gutiérrez JM. Neutralization, by a monospecific Bothrops lanceolatus antivenom, of toxic activities induced by homologous and heterologous Bothírops snake venoms. Toxicon 1999 ; 37: 551-557.
12. Mion G, Larréché S, Puidupin M. Traitement des envenimations ophidiennes. In : Aspects cliniques et thérapeutiques des envenimations graves. Georges Mion, Sébastien Larréché & Max Goyffon éditeurs. Editions Urgence pratique ; Ganges : 2010, p 140-163.
13. Jorge MT, Malaque C, Ribeiro LA, Fan HW, Cardoso JL, Nishioka SA, Sano-Martins IS, França FO, Kamiguti AS, Theakston RD, Warrell DA. Failure of chloramphenicol prophylaxis to reduce the frequency of abscess formation as a complication of envenoming by Bothrops snakes in Brazil: a double-blind randomized controlled trial. Trans R Soc Trop Med Hyg 2004 ; 98 : 529-34
14. Thomas L, Tyburn B, Lang J, Ketterlé J, Biao T, Moravie V, Rouvel C, Numeric P et le Groupe de recherche sur la morsure de serpent en Martinique. Tolérance et efficacité d'un fragment F(ab')2 antivenimeux (équin) spécifique administré par voie intraveineuse dans le traitement des morsures de serpent (Bothrops lanceolatus) en Martinique. Réan Urg 1998 ; 7 : 381-387.
15. Thomas L., Chausson N., Uzan J., Kaidomar S., Vignes R., Plumelle Y., Bucher B., Smadja D. Thrombotic stroke following snake bites by the "Fer-de-Lance" Bothrops lanceolatus in Martinique despite antivenom treatment: a report of three recent cases. Toxicon 2006 ; 48: 23-28.