© Masson, Paris.
Ann Fr Anesth Réanim, 9 : 305-308, 1990

Syndrome de Lyell d'évolution fatale après prise de griséofulvine

Fatal toxic epidermolysis due to griseofulvin

G. MION, Y. LE GULLUCHE, H. CARSIN, R. VERDON, R. PAULET

Centre de Traitement des Brûlés, Hôpital d'Instruction des Armées Percy, 101, avenue Henri-Barbusse, 92141 Clamart

RÉSUMÉ : Les auteurs rapportent un cas mortel de syndrome de Lyell, ayant débuté au 6e jour d'un traitement par griséofulvine. La patiente, une femme de 19 ans, a développé plusieurs complications viscérales du syndrome : œdème pulmonaire lésionnel, anomalies hématologiques et rhabdomyolyse, qui sont passées en revue et discutées avec les principaux écueils thérapeutiques rencontrés. Dans la littérature, jusqu'à présent, la griséofulvine n'a été incriminée qu'une seule fois dans la survenue d'une nécrolyse épidermique toxique.

Mots-clés : *MALADIES RARES : épidermolyse ; MÉDICAMENTS : complications.*

Le syndrome de Lyell ou nécrolyse épidermique toxique (TEN) est une urgence dermatologique dont le pronostic reste à l'heure actuelle très sombre. L'originalité de cette observation est double :

— elle incrimine la griséofulvine (Griséfuline ®), peu connue comme facteur déclenchant du syndrome ;

— elle en détermine plusieurs complications viscérales, dont la pathogénie reste largement discutée.

OBSERVATION

Une jeune fille de 19 ans, sans antécédents particuliers, est traitée depuis le 17 novembre par griséofulvine *per os* (500 mg, deux fois par jour) pour une suspicion de phytodermatose de la cuisse. Le 18 novembre, elle reçoit en outre des applications locales de nitrate d'éconazole (Pevaryl ®) et le 21 du métronidazole (Flagyl ®), 4 cp à 250 g par jour, pour une leucorrhée. Le 22 novembre, se déclare une éruption maculaire prurigineuse généralisée, accompagnée d'une fièvre à 39 °C et d'une gêne respiratoire. Le traitement est immédiatement interrompu et la patiente reçoit 50 mg d'hydroxyzine (Ataxax ®) intramusculaire et deux répétabs de dexchlorphéniramine (Polaramine ®) par jour. La radiographie du thorax et la numération-formule sanguine sont normales. Le 23 novembre, on observe des lésions bulleuses des oreilles et de la face antérieure du thorax. Le diagnostic de syndrome de Lyell est porté devant l'extension des lésions avec signe de Nikolsky positif (décollement épidermique lors de la pression cutanée) et apparition de bulles dans la cavité buccale.

La patiente nous est adressée le 24 novembre. A l'arrivée, elle est obnubilée ; le décollement cutané est peu important, mais il existe des lésions buccales érosives. Le toucher vaginal, hyperalgique, ne retrouve pas de tampon périodique. On note une fièvre (40 °C), une dyspnée et des adénopathies inguinales. La pression artérielle et la diurèse sont normales et on n'observe aucun signe de déshydratation. Le bilan biologique est sans particularité ; en revanche, sur la radiographie du thorax, il existe d'emblée des opacités interstitielles. La biopsie cutanée montre un clivage sous-épidermique qui confirme le diagnostic. Le traitement initial comporte une balnéation avec pansement fermé (tulle gras). L'extension des lésions justifie l'insertion d'un cathéter sous-clavier droit. L'évolution est rapide : le décollement hémorragique atteint 60 % de la surface cutanée le 26 novembre et le lendemain l'ensemble de la surface corporelle, n'épargnant que le cuir chevelu. Les lésions muqueuses deviennent douloureuses et hémorragiques ; la température est très élevée (41 °C). Alors que la malade est placée sur lit fluidisé, le 28 novembre son état général se détériore avec apparition d'une hypovolémie et d'une insuffisance rénale fonctionnelle. On observe une hypothermie à 36 °C, une déshydratation intracellulaire, une acidose métabolique (réserve alcaline : 16 mmol · l^{-1}, indosés anioniques normaux) et une hypophosphorémie (0,32 mmol · l^{-1}). Elle doit être intubée en raison d'un épuisement respiratoire (tachypnée à 50 c · min^{-1} ; Pao_2 à 90 mmHg en air ambiant), avec hypocapnie ($Paco_2$: 30 mmHg) et en raison de troubles de la conscience qui s'aggravent. On observe par ailleurs :

— une leucopénie avec lymphopénie progressive (0,504 G · l^{-1} le 26 novembre, fig. 1) ;

Reçu le 27 septembre 1989, accepté après révision le 1er mars 1990.

Tirés à part : G. Mion.

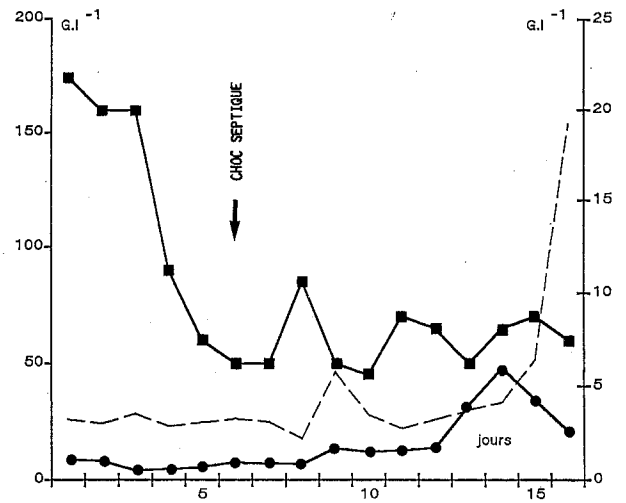

Fig. 1. — Evolution des numérations cellulaires au cours de l'hospitalisation. ■ plaquettes, ● lymphocytes, ---- polynucléaires.

— une thrombopénie (plaquettes : 60 G · l^{-1}) ;

— une rhabdomyolyse : (CPK : 8670 UI · l^{-1} et recherche qualitative de myoglobine positive dans le sang et dans les urines), (fig. 2). La créatinine est normale (80-90 µmol · l^{-1}) ;

— une cytolyse hépatique (TGO = 229 UI · l^{-1} ; TGP = 121 UI · l^{-1}) ;

— une augmentation importante des IgE (3 121 UI · ml^{-1} pour une normale inférieure à 150). Les autres immunoglobulines ainsi que le complément sérique n'ont pas subi de variation pathologique.

Quelques heures plus tard, survient un choc septique avec développement d'un syndrome de détresse respiratoire de l'adulte. Une antibiothérapie par péfloxacine (Peflacine ®), téïcoplanine (Targocid ®) et amikacine (Amiklin ®) est mise en place, compte tenu des premiers résultats bactériologiques.

Au cours de l'évolution, on isole un *Escherichia coli* sur la peau et dans les urines (le 24 novembre), un staphylocoque doré dans le prélèvement vaginal (le 25) et sur la peau (le 26).

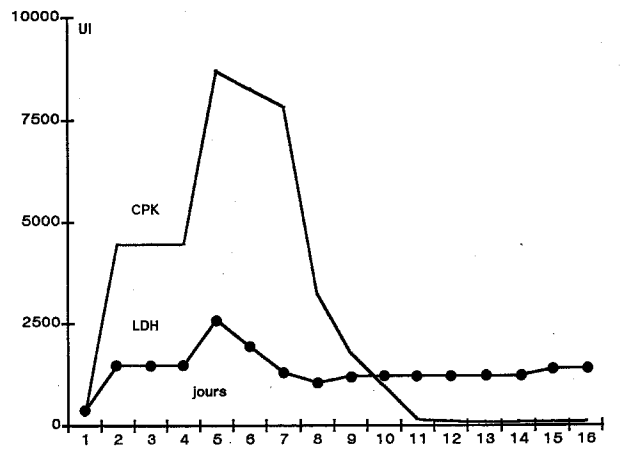

Fig. 2. — Evolution des enzymes musculaires au cours de l'hospitalisation. ■ plaquettes, ● lymphocytes, ---- polynucléaires.

La malade présente un état septicémique avec plusieurs hémocultures positives à staphylocoque doré (du 24 au 30 novembre), à *Escherichia coli* (du 27 au 28) et à staphylocoque *epidermidis* (les 24 et 26). Le 30 novembre, la malade est traitée par imipénème (Tiénam ®) en raison de l'isolement d'un bacille pyocyanique résistant à la ticarcilline sur la peau et dans le prélèvement vaginal.

L'évolution est marquée par la survenue de collapsus cardiovasculaires après chaque balnéation et d'une dégradation majeure de l'hématose (shunt intrapulmonaire supérieur à 50 %). La radiographie pulmonaire montre une opacification de la totalité des deux champs qui s'accompagne d'un effondrement de la compliance pulmonaire dynamique (inférieure à 20 ml · cmH_2O^{-1}). Alors que l'on constate, lors du bain du 2 décembre, des points de réépidermisation, on assiste progressivement à une défaillance polyviscérale avec insuffisance rénale. C'est dans ce tableau que la malade décède le 10 décembre.

COMMENTAIRES

Etiologie

La plupart des nécrolyses épidermiques sont d'origine médicamenteuse. Trois groupes de médicaments sont responsables de la majorité des syndromes de Lyell : les antiinflammatoires non-stéroïdiens (AINS), particulièrement ceux du groupe des oxicams, les sulfamides antibactériens et les anticonvulsivants [1, 5, 7, 9]. La griséofulvine est connue pour être responsable de lésions cutanées bénignes et relativement rares : érythèmes morbilliformes ou scarlatiniformes, urticaire, photosensibilité [9]. Les arguments en faveur de sa responsabilité dans le cas rapporté ici sont les suivants :

1. auparavant, la malade était saine, sans antécédent particulier et ne recevait aucun traitement [1].

2. le délai d'apparition est compatible le 6e jour [1, 5, 7], alors qu'il ne l'est pas pour le métronidazole (commencé la veille). Le traitement n'a pas été prescrit pour des symptômes qui pourraient évoquer une phase prodromique. En particulier, la phytodermatose initiale n'a aucun caractère bulleux et ne s'accompagne pas de signes généraux.

3. aucune autre cause ne peut être retenue ; les sérologies sont négatives pour les mycoplasmes, le cytomégalovirus, les virus de l'hépatite et le virus HIV. On ne détecte pas d'agglutinines froides. La biopsie cutanée élimine formellement un syndrome de Lyell staphylococcique (SSSS) en montrant un derme superficiel à nu.

4. les données de la littérature sont rares ; pour autant que nous le sachions, il semble qu'à ce jour une seule publication mentionne un syndrome de Lyell survenu après la prise de griséofulvine [9]. WALINSA et BEUSEN ont publié en 1981 un cas de syndrome de Stevens-Johnson après griséofulvine [9], syndrome apparenté à celui de Lyell, dont il serait la forme limitée (Ectodermose pluriorificielle). Pour REVUZ et coll., c'est l'extension des

lésions cutanées qui sépare artificiellement les deux affections, 10 % constituant la délimitation de deux pôles au pronostic radicalement différent [1, 5, 7]. Aucune publication ne mentionne de syndrome de Lyell consécutif à la prise de métronidazole ou d'éconazole.

Atteinte respiratoire

Dans le syndrome de Lyell, les atteintes polyviscérales semblent fréquentes [5, 7, 8]. L'atteinte respiratoire est souvent observée mais sa signification n'est pas univoque. Il s'agirait d'œdèmes pulmonaires lésionnels précoces, aggravés par le remplissage vasculaire [5, 7]. Certaines nécropsies ont montré une desquamation de la muqueuse bronchique [6, 7, 11], ce que nous avons observé par fibroscopie chez une autre patiente. Dans cette observation, l'œdème lésionnel existe d'emblée, comme en attestent la radiographie thoracique pratiquée à l'entrée et l'apparition précoce d'une hypoxémie. L'évolution vers un syndrome de détresse respiratoire de l'adulte est favorisée par un choc septique. L'atteinte pulmonaire semble donc faire intégralement partie du syndrome.

Signes hématologiques

La lymphopénie est très souvent présente au cours de la première semaine [2, 7]. Il s'agit d'une diminution des lymphocytes « helper » (OKT4), avec parfois une augmentation des lymphocytes suppresseurs [2], ce qui explique l'inversion du rapport OKT4/OKT8 (1,0 le 30 novembre, puis 0,68 le 5 décembre pour un témoin à 1,36 dans notre laboratoire). Nous ne savons pas si l'origine en est médullaire ou périphérique car il ne nous paraît pas utile de réaliser une ponction sternale. La thrombopénie, qui fait aussi partie de l'atteinte multiviscérale [2, 7], n'est pas responsable de complications hémorragiques (plaquettes : 45 $G \cdot l^{-1}$ le 3 décembre, fig. 1).

Enfin, il n'est pas observé de neutropénie, moins fréquente et de sombre pronostic quand elle existe [2, 5, 7, 11], ni d'anémie ou de coagulopathie en rapport avec le syndrome.

Perturbations enzymatiques

L'augmentation des créatines-phosphokinase (CPK), parfois retrouvée, n'est pas clairement expliquée [8]. Dans cette observation, la recherche de myoglobine est positive dans le sang et les urines ; les isoenzymes de type MB sont normales.

L'atteinte hépatique n'est pas rare ; il s'agit ici d'une cytolyse sans cholestase, forme la plus habituelle [7, 8].

L'augmentation des amylases, classique bien que d'origine controversée, salivaire ou pancréatique [7, 8], mais sans expression clinique le plus souvent, n'est pas constatée chez cette malade.

Physiopathologie

Les perturbations hématologiques sont au centre du problème physiopathogénique. La sulfadiazine d'argent (Flammazine ®), que nous avons utilisée le 30 novembre en raison d'une hypothermie chez cette malade entièrement découverte, placée sur lit fluidisé, a été incriminée dans certaines neutropénies [12]. Chez cette patiente, la leucopénie porte sur les lymphocytes et ne coïncide pas avec l'utilisation de ce médicament qui n'est proscrit que dans les syndromes de Lyell secondaires aux sulfamides [5].

La diminution du délai d'apparition des premiers signes, en cas de réintroduction du médicament, étaye l'hypothèse d'une origine immunologique ; mais une intervention de l'immunité humorale est peu vraisemblable car on ne retrouve pratiquement jamais d'anticorps antiépiderme et le système complémentaire n'est jamais activé [1, 2, 7]. Dans ce cadre, l'observation d'un taux élevé d'IgE chez cette malade sans antécédents atopiques est une donnée nouvelle, qu'il faut peut-être rapprocher de l'augmentation des IgE observée chez les brûlés graves, vraisemblablement consécutive aux anomalies de la balance lymphocytaire [4]. La griséofulvine ne possède une activité antiinflammatoire non stéroïdienne qu'à forte dose et ne paraît pas avoir d'influence sur le système immunitaire aux doses usuelles.

La mise en jeu de mécanismes cellulaires est plus vraisemblable, comme l'attestent l'existence de syndromes de Lyell dans le cadre d'une réaction du greffon contre l'hôte et les perturbations affectant les lymphocytes [2, 7]. Le déséquilibre de la balance lymphocytaire en faveur des suppresseurs pourrait expliquer la sécrétion d'une lymphokine épidermotoxique [1, 2].

VERMEER et CLASS mentionnent l'existence d'anticorps dépendant de médicaments antimonocytes et anticellules épithéliales [10]. Les cellules sanguines et les kératinocytes paraîtraient ainsi la cible commune d'anticorps sécrétés à la suite de l'administration du médicament incriminé.

Certaines hypothèses font intervenir un métabolisme anormal du médicament [3]. L'existence de groupes HLA prédisposés au syndrome, notamment le groupe B_{12} lié également aux complications oculaires du syndrome de Stevens-Johnson [5], pourrait faire le lien entre anomalies métaboliques et manifestations dysimmunitaires, d'autant plus qu'un certain nombre de syndromes de Lyell surviennent au cours de maladies autoimmunes liées à des groupes HLA déterminés.

Pronostic et traitement

Le pronostic du syndrome de Lyell reste souvent très grave : la mortalité est de 14 à 70 % selon les séries. On considère une surface décollée importante, une insuffisance rénale fonctionnelle,

un âge avancé, une neutropénie et une hyperglycémie comme les présages d'un mauvais pronostic [2, 5, 7, 11]. La malade dont il est question ici fait donc partie d'un groupe à très haut risque.

Les problèmes thérapeutiques sont proches de ceux des malades brûlés au second degré sur de grandes surfaces : l'évolution est dominée par l'hypovolémie et l'infection [5, 7]. Les pertes exsudatives et insensibles sont d'autant plus considérables qu'on utilise un lit fluidisé nécessaire quand la nécrolyse touche les zones postérieures [1, 5, 7].

L'infection reste une cause majeure de décès [1, 5, 7]. Il s'agit essentiellement de septicémies à point de départ cutané. Les germes responsables sont en général isolés sur la peau 48 heures avant l'infection, initialement staphylocoques, puis bacilles à Gram négatif [5, 7]. Dans ce contexte, les cathéters, qu'on doit laisser en place le moins longtemps possible, sont fréquemment le point de départ d'infections gravissimes.

La stratégie antibiotique est sujette à controverse. Exception faite du patient neutropénique [5], l'antibiothérapie systématique est *a priori* prohibée, en raison du risque de sélection de souches polyrésistantes [1]. Dans cette observation, la survenue foudroyante du choc septique plaide pourtant pour l'introduction plus précoce d'une antibiothérapie majeure [2, 7].

Les corticoïdes, dont l'usage est maintenant unanimement condamné, ne sont pas utilisés ici. Ils n'empêchent pas l'extension des lésions et aggravent le pronostic en favorisant la survenue d'infections fatales [1, 2, 5, 7, 11].

L'ablation de la peau non viable, source de pullulation bactérienne fait l'unanimité. Cependant, comme on l'observe chez certains grands brûlés, les épisodes de choc septique chez cette malade semblent directement résulter des balnéations. On peut se poser la question de savoir si le traitement local ne doit pas simplement se limiter à la vaporisation pluriquotidienne d'antiseptiques.

CONCLUSION

Le syndrome de Lyell reste une affection grave dont le traitement est souvent décevant. Lorsque le malade survit, son avenir fonctionnel est lourdement menacé, particulièrement au niveau oculaire. Contrastant avec la gravité de cette pathologie, les lésions cicatrisent spontanément en une quinzaine de jours, en l'absence d'infection [5]. Le rôle de médicaments comme la griséofulvine, peu prescrits par rapport aux trois principales classes responsables de nécrolyses épidermiques, ne sera véritablement étayé que si on observe à l'avenir d'autres cas semblables, car aucun test biologique n'est à ce jour susceptible d'emporter la conviction.

BIBLIOGRAPHIE

1. Gérard A, Roche G, Presles O, Canton Ph, Dureux JB. Syndromes de Lyell médicamenteux, à propos de 9 observations. *Thérapie,* **37** : 475-480, 1982.
2. Goens J, Song M, Fondu P, Blum D, Achten G. Haematological disturbances and immune mechanisms in toxic epidermal necrolysis. *Br J Dermatol,* **114** : 255-259, 1986.
3. Goldstein SM, Wintroub BW, Elias PM. Toxic epidermal necrolysis. Unmuddying the waters. *Arch Dermatol,* **123** : 1153-1156, 1987.
4. Polacek V, Jira M, Fara M, Strejcek J, Konigova R. Immunoglobulin E in patients with severe burns. *Burns,* **13** : 458-461, 1987.
5. Revuz J, Roujeau JC, Guillaume JC, Penso D, Touraine R. Treatment of toxic epidermal necrolysis : Creteil's experience. *Arch Dermatol,* **123** : 1156-1173, 1987.
6. Roupe G, Ahlmen M, Fagerberg B, Suurküla M. Toxic epidermal necrolysis with extensive mucosal erosions of the gastrointestinal and respiratory tracts. *Int Arch Allergy Appl Immunol,* **80** : 145-151, 1986.
7. Saiag P, Roujeau JC, Touraine R. Syndrome de Lyell. *Rev Prat,* **38** : 1617-1622, 1988.
8. Tagami H, Iwatsuki K. Elevated serum amylase in toxic epidermal necrolysis. *Br J Dermatol,* **115** : 250-251, 1985.
9. Taylor B, Duffill M. Toxic epidermal necrolysis from griseofulvin. *J Am Acad Dermatol,* **19** : 565-567, 1988.
10. Veermer BJ, Class JH. Toxic epidermal necrolysis. *Arch Dermatol,* **121** : 715-716, 1985.
11. Westly ED, Wechsler HL. Toxic epidermal necrolysis : granulocytic leucopenia as a pronostic indicator. *Arch Dermatol,* **120** : 721-726, 1984.
12. Wilson P, George R, Raine P. Topical silver sulphadiazine and profund neutropenia in a burned child. *Burns,* **12** : 295-296, 1986.

ABSTRACT : A case of toxic epidermolysis (TE) with a fatal outcome is reported. It occurred after administration of 500 mg griseofulvin twice daily in a 19-year-old female patient. She developed the first skin lesions on the sixth day of treatment. All the body surface was involved, except for the scalp. Several complications arose in the course of the disease, thrombocytopaenia, lymphocytopaenia, rhabdomyolysis, and non cardiogenic pulmonary oedema. Death occurred as a result of multiple organ failure following septic shock associated with adult respiratory distress syndrome. The pathogenesis of these complications and the major therapeutic difficulties encountered are discussed. The involvement of griseofulvin in TE has only been reported once before. The arguments in favour of its involvement in the present case are discussed.